Ueber Muskelregeneration nach Verletzungen.

Experimentelle Untersuchung

von

Dr. C. Nauwerck,
in Königsberg i. Pr.

Mit 5 lithographischen Tafeln.

Jena,
Verlag von Gustav Fischer.
1890.

R37603

Meinem Schwager

Herrn Sanitätsrath Dr. Eduard Hufschmid

gewidmet.

Königsberg, 26. Juni 1890.

Die Frage, wie sich das quergestreifte Muskelgewebe nach Verletzungen verhält, ist zur Zeit noch eine offene; ohne Uebertreibung kann man nach Kenntnissnahme der zahlreichen Arbeiten, die bekanntlich zu einem grossen Theil die Namen anerkannter Untersucher tragen, sogar die Behauptung aufstellen, dass wir gegenwärtig, abgesehen von gewissen Einzelheiten, welche die neuere Untersuchungstechnik hinzugebracht hat, auf dem gleichen unsicheren Standpunkte wie vor beiläufig zwanzig Jahren stehen, als die grundlegenden, aber unter sich in Widerspruch stehenden Arbeiten von O. Weber[1]), Waldeyer[2]) und E. Neumann[3]) erschienen waren.

Nicht einmal in dem Hauptpunkte, ob das Muskelgewebe eine echte Regeneration einzugehen, also eine im Wesentlichen aus quergestreiften Muskelfasern bestehende Narbe hervorzubringen vermag, herrscht vollständige Einigung.

Geradezu unvermittelt aber lauten die Anschauungen derjenigen Untersucher, welche einen musculären Wiederersatz des verloren gegangenen Muskelgewebes in der That annehmen; allerdings lässt sich hier nicht verkennen, dass die von O. Weber und späterhin namentlich von Kraske[4]) vertretene Darstellung, derzufolge die aus der Wucherung der Muskelkörperchen entstandenen gleichsam embryonalen Muskelzellen zu neuen Muskelfasern heranwachsen sollen, besonders bei den Pathologen die überwiegende Geltung erlangt hat. Auf der anderen Seite stehen die Befunde Neumann's und seiner wenigen Anhänger,

---

1) Ueber die Neubildung quergestreifter Muskelfasern, insbesondere die regenerative Neubildung derselben nach Verletzungen, Virchow's Archiv, Bd. XXXIX, 1867, und Centralblatt für die medicin. Wissenschaften, 1863, No. 43.

2) Ueber die Veränderungen der quergestreiften Muskeln bei der Entzündung und dem Typhusprocess, sowie über die Regeneration derselben nach Substanzdefecten, Virchow's Archiv, Bd. XXXIV, 1865.

3) Ueber den Heilungsprocess nach Muskelverletzungen, Archiv für mikrosk. Anat., IV, 1868.

4) Experimentelle Untersuchungen über die Regeneration der quergestreiften Muskeln, Halle 1878.

Dagott[1]), Lüdeking[2]), Perroncito[3]) unwiderlegt da, welche eine derartige Umwandlung ableugnen und die neuen Muskelfasern vielmehr aus den erhalten gebliebenen Primitivbündeln hervorsprossen lassen.

Insofern ist im Laufe der Jahre eine gewisse Klärung der Meinungen eingetreten, als die Versuche, Gewebe des Mesenchyms als Matrix der epithelialen, vom mittleren Keimblatt abstammenden willkürlichen quergestreiften Musculatur hinzustellen, wohl so ziemlich der Vergessenheit anheimgefallen sind; weisse Blutkörperchen (Maslowski[4]), Erbkam)[5]) und Bindegewebszellen (Waldeyer) haben mit der Neubildung der Muskelfasern unmittelbar nichts zu thun, und ich will gleich hier bemerken, dass meine Untersuchungen nach diesen Richtungen keinerlei Anhaltspunkte ergeben haben. Ebensowenig hat die Ansicht A. Böttcher's[6]) sich Geltung verschaffen können, dass aus den neugebildeten Muskelzellen Bindegewebe und schliesslich die Narbe hervorgeht. Bemerkenswerth bleibt indessen, dass in bestimmten Fällen die Muskelzellen nach Böttcher durch Fettmetamorphose zu Grunde gehen.

Die Gründe dieser unbefriedigenden Sachlage dürften zu einem Theil auf der befolgten Untersuchungstechnik, dann aber auf dem Missstand beruhen, dass eine Anzahl der Arbeiten mit unverkennbarer Voreingenommenheit sich in einer bestimmten Anschauungsweise gefiel.

Wie ein rother Faden zieht sich durch die Literatur der Wunsch, in den regenerativen Processen, wie sie sich an der ausgebildeten Musculatur abspielen, jene Vorgänge wieder zu finden, welche der ersten embryonalen Entwickelung derselben zu Grunde liegen, also den Uebergang von musculären Bildungszellen in die Spindelform, welche unter Kernvermehrung und Vergrösserung schliesslich die quergestreifte, vom Sarcolemma eingehüllte Muskelfaser entstehen lässt. Macht man sich von diesem an und für sich ja sehr verlockenden Gedankengang frei, so erscheint die Beweiskraft der betreffenden Arbeiten ganz wesentlich erschüttert.

Nach der Seite der Technik muss in Betracht gezogen werden, dass die Thierversuche theils an Kaltblütern, theils an Warmblütern

---

1) Ueber die Regeneration der quergestreiften Muskeln nach Verletzungen, Diss. Königsberg 1869.

2) Untersuchungen über die Regeneration der quergestreiften Muskelfasern, Diss. Strassburg 1876.

3) Contribution à la pathologie du tissu musculaire, Archives ital. de biologie, T. I, 1882.

4) Wiener medicinische Wochenschrift, 1868, No. 12.

5) Beiträge zur Kenntniss der Degeneration und Regeneration von quergestreifter Musculatur nach Quetschung, Virchow's Archiv, Bd. LXXIX, 1880.

6) Ueber Ernährung und Zerfall der Muskelfasern, Virchow's Archiv, Bd. XIII, 1858.

und zudem in verschiedener Art und Weise angestellt worden sind; indessen scheint dieser Punkt nicht von ausschlaggebender Bedeutung zu sein, indem, soweit ich es beurtheilen kann, die Regeneration sich unter diesen abweichenden Bedingungen wenigstens in den Grundzügen übereinstimmend gestaltet.

Wichtiger ist wohl der Umstand, dass sich die wenigsten Untersucher mit allen Stadien des Wiederersatzes in gleichmässiger Bemühung befasst haben.

Insbesondere aber vermisst man Untersuchungen, welche in folgerichtiger Durchführung der topographisch-histologischen Seite der Frage, wenn ich so sagen darf, die nothwendige Sorgfalt haben angedeihen lassen und welche unbedingt erfordert, die verschiedenen Zeiten des Regenerationsvorganges an guten Uebersichtspräparaten, also an grossen Schnitten, zu studiren.

Bei der genannten Arbeit Neumann's fehlen gute Abbildungen, welche die Ueberzeugungskraft seiner ebenso kurzen als das Wesentliche erschöpfenden Darstellung noch erhöht haben würden.

Ich habe nun, nachdem Steudel[1]) auf meine Veranlassung hin die Vorgänge der ersten fünf Tage beschrieben hatte, den viel bearbeiteten und reizvollen, schwer zu entwirrenden Gegenstand nochmals aufgenommen und versucht, mir über den ganzen Verlauf des Regenerationsvorganges ein möglichst sicheres Urtheil zu bilden; wesentlich schien es mir, dem Leser durch zahlreiche Abbildungen, namentlich durch bei schwacher Vergrösserung entworfene Uebersichtsbilder, besonders die topographischen Verhältnisse zu veranschaulichen. Die Figuren 2 (Tafel I), 3, 4 (Tafel II), 7 (Tafel IV), theilweise auch 6 (Tafel III) sind von mir gezeichnet, die übrigen verdanke ich der kunstgeübten Hand des Herrn Maler Braune in Königsberg; sämmtliche Abbildungen wurden mit dem Abbe'schen Zeichnungsapparat skizzirt.

Als Versuchsthier diente das ausgewachsene Kaninchen. Die Muskelverletzung wurde in der Weise gesetzt, wie es auch Steudel auf meinen Rath gethan hatte. Die rasirte und desinficirte Haut des Oberschenkels wurde in geringer Ausdehnung eingeschnitten und eine glühende zugespitzte dünne Stricknadel oder eine derbe Präparirnadel in den freigelegten M. quadriceps eingestossen und nach kurzem Verweilen wieder herausgezogen; die Hautwunde wurde durch Naht geschlossen und mit Jodoformcollodium bepinselt. Eiterung kam nur in einem nicht weiter verwertheten Falle vor. Ich ziehe dieses Verfahren der seit Kraske's Vorgang beliebten intramusculären Injection von chemisch oder thermisch wirkenden Flüssigkeiten vor, weil der Eingriff ein räumlich scharf um-

1) Zur Kenntniss der Regeneration der quergestreiften Muskulatur, Diss. Tübingen 1887.

schriebener ist und sich immer wieder unschwer in annähernd gleicher Weise wiederholen lässt; in grösseren Schnitten erscheint das ganze Gebiet der Verletzung sowie das angrenzende unveränderte Muskelgewebe. Die Verkohlung desselben erfordert längere Zeit, bis der Wiederersatz vollendet ist, so dass die einzelnen Stadien gleichsam in die Länge gezogen und so der Untersuchung leichter zugänglich gemacht werden, als es z. B. bei kleinen, rasch heilenden Schnittwunden der Fall ist. Die schwarzen Kohlenstückchen endlich, welche Monate lang an der Oberfläche und im Inneren des Muskels zurückbleiben, bieten überdies bei der Aufsuchung der Verletzungsstelle sowohl als bei der mikroskopischen Untersuchung bequeme räumliche Anhaltspunkte. Nur einmal kam es vor, dass ich nach einem Vierteljahr eine Muskelnarbe durchaus nicht mehr finden konnte.

Ausnahmsweise wurde der M. gastrocnemius sowie Muskeln des Vorderbeines zu den Versuchen benützt.

Auf eine sofortige Verarbeitung des frischen Materiales, deren Werth ich keineswegs verkenne, habe ich deshalb völlig Verzicht geleistet, weil nach dieser Richtung bereits sehr sorgfältige und wohl erschöpfende Untersuchungen mehrfach vorliegen.

Nach bestimmten Zeiten wurden die Verletzungsstellen herausgeschnitten, und zwar am narkotisirten Thier, so dass auch die krampfhafte Zusammenziehung des Muskels bei der Excision wegfiel. Die Präparate wurden in Flemming's stärkerem Chromosmiumessigsäuregemisch fixirt, gewässert, in Alkohol nachgehärtet, mit Celloidin imprägnirt und schliesslich mit dem Gefriermikrotom geschnitten; die in der Regel in der Längsrichtung der Muskelfasern, also senkrecht zum Stichkanal angelegten Schnitte wurden mit Safranin gefärbt, mit Salzsäure differenzirt und in Canadabalsam eingeschlossen.

Bei der Excision braucht man nicht zu ängstlich zu sein; die frisch bereitete Fixationsflüssigkeit dringt auch in verhältnissmässig grössere Muskelstücke rasch und vollständig ein, so dass die Schnitte sowohl die topographischen Verhältnisse als die feinen Einzelheiten erkennen lassen.

Ausserdem kam, namentlich auch für die späteren Zeiten, Müller'sche Flüssigkeit und Alkoholnachhärtung in Anwendung; die Färbung geschah durch Hämatoxylin und Eosin. Ich muss aber sagen, dass die nach Flemming behandelten Schnitte weitaus die besten Bilder lieferten: von der versuchten Alkoholhärtung ging ich sehr bald der schlechten Ergebnisse wegen ganz ab.

Die Untersuchung umfasst die Zeit von 4 Stunden nach der Verletzung bis zum 118. Tage, nämlich 4, 6, 8, 10, 12, 14, 16, 24 Stunden, 2, 3, 5, 6, 7, 9, 10, 11, 13, 14, 18, 21, 22, 28, 33, 37, 41, 44, 49, 53, 57, 118 Tage. Die Gesammtzahl der untersuchten Schnitte beläuft sich auf 730. Für wichtige Stadien, so z. B. den 5. Tag, wurden

die Versuche mehrfach wiederholt, und die Präparate nach verschiedenen Methoden behandelt.

Ich beschränkte mich mit Absicht, auch in der Verwerthung der Literatur, auf die Regeneration nach rein traumatischen Eingriffen, da es mir wünschenswerth erschien, zunächst einmal wenigstens über diesen verhältnissmässig einfachen Fall ins Klare zu kommen. Die regenerativen Processe nach Atrophien und Degenerationen, mögen sie nun experimentell gesetzt oder unter pathologischen Verhältnissen entstanden sein, erheischen eigene Untersuchungen, wenn ich auch glauben möchte, dass sich die Verhältnisse, soweit überhaupt eine wahre Regeneration in Betracht kommt, sehr ähnlich wie nach Verletzungen gestalten.

Auch das Verhalten quergestreifter Muskelfasern, welche sich an dem Aufbau von Geschwülsten betheiligen, liess ich unberücksichtigt. Endlich möchte ich meine hier wiedergegebenen Befunde nicht ohne weiteres auf die Wundheilung an der Herzmusculatur übertragen wissen, die vielleicht an diesem functionell und histologisch gesondert stehenden Organ ihre eigenen Wege einschlägt; den vorliegenden Arbeiten (Bonome[1]), Martinotti)[2]) vermag ich allerdings eine abschliessende Bedeutung in diesem Sinne nicht beizumessen.

Die aus dem Muskel herausgezogene Nadel, welcher jeweilen etwas verkohltes Gewebe anhaftet, hinterlässt einen klaffenden, auf dem Querschnitt rund oder oval erscheinenden Stichkanal, der den Durchmesser derselben um etwas übertrifft. Untersucht man die Verletzungsstelle wenige Stunden später, so zeigt sich als Ausdruck der gegenwirkenden Thätigkeit, dass die gesetzte Lücke mit einem an den Schnitten fädigen oder körnigen Erguss, untermischt mit einer geringen Anzahl meist mehrkerniger Leukocyten, sowie mit Blut ausgefüllt ist. Ausserdem finden sich Kohlenstückchen in wechselnder Menge. An den Kanal schliesst sich ein breiter Saum von Muskelfaserabschnitten, die unter der Hitzeeinwirkung abgestorben sind, ihre Kernfärbungsfähigkeit verloren, dagegen ihre äussere Form, namentlich auch die Querstreifung, bewahrt haben. Gegen den Stichkanal hin sind die Enden der Muskelfasern meist fetzig aufgelockert, und es färben sich diese Theile durch das Safranin intensiv braunroth, da und dort zeigen sie Verkohlung. An dieser nekrotischen Erstarrung nimmt auch das interfibrilläre Bindegewebe mit seinen Blutgefässen und allfälligen Nervenstämmchen in übereinstimmender Weise Antheil. Weiter nach aussen indessen zeigen die Kerne des letzteren

1) Ueber die Heilung der aseptischen Herzwunden, Ziegler's „Beiträge", Bd. V, 1889.

2) Sugli effetti delle ferite del cuore, Giorn. della R. Accad. di Med. di Torino, 1888.

ihre normale Färbung, und auch eine Anzahl Muskelkörperchen bleibt am Leben, während die contractile Substanz, wie sich aus dem weiteren Schicksal derselben ergibt, auch hier noch abgestorben ist. In den folgenden Tagen geht aber eine Anzahl dieser Bindegewebszellen durch fettigen Zerfall zu Grunde. Die benachbarten Muskelfasern befinden sich vielfach in jenem Zustande, den man am besten als schollige Zerklüftung bezeichnet; die gebildeten kleineren oder grösseren Schollen entbehren meist der lebenden Kerne, und es dürfte diese Entartung, wenigstens zum Theil, noch als unmittelbare Wirkung der hier gemilderten Hitze aufzufassen sein. Etliche derartige Muskelfasern hängen mit dem entarteten Theil noch in mehr oder weniger innigem Zusammenhang, andere haben sich auf eine wechselnde Strecke hin zurückgezogen. Andere Primitivbündel, gerade auch solche, die sich retrahirten, lassen die schollige Zerklüftung vermissen und enden scharf, etwas zackig, die Querstreifung, den gewohnten Umfang und die Kernfärbung bis an das Endstück beibehaltend. Die schollige Entartung dagegen führt meist zu einer kolbigen Auftreibung der Muskelfasern. Sowohl das Gebiet der Nekrose als auch der scholligen Zerklüftung ist mit dem erwähnten fädig-zelligen Erguss, sowie vielfach mit Blut durchsetzt, und auch im umgebenden Muskelgewebe finden sich meist mehrkernige Leukocyten in wechselnder Zahl. Die Blutgefässe zeigen weite Lichtung, starke Fülle und vielfach Auswanderung von weissen Blutkörperchen.

Die Muskelkerne verhalten sich zur Zeit noch völlig ruhig, wie denn überhaupt, abgesehen von der beschriebenen, rasch sich einstellenden exsudativen Entzündung, fortschreitende Vorgänge an den Geweben sich nicht sicher nachweisen lassen.

Die Bilder, welche sich nun in der Folge an der Verletzungsstelle darbieten, gestalten sich, wenigstens bis zu einem gewissen Zeitpunkt, überaus verwickelt, und es gelang mir nur nach wiederholter Betrachtung der Präparate, wenigstens über die wesentlichen Punkte ins Klare zu kommen, wenn ich auch nicht verkenne, dass die Darstellung nicht völlig erschöpfend ist, und dass, wer sich mit den gleichen Versuchen beschäftigt, vielfach, namentlich auch in dem zeitlichen Eintritt der Veränderungen, zu abweichenden Ergebnissen gelangen wird. Denn der Vergleich von Präparaten, die aus der gleichen Zeit nach der Verletzung, aber von verschiedenen Thieren stammen, zeigt, dass die histologischen Befunde kaum jemals sich völlig mit einander decken. Ich habe danach völlig verzichtet, bestimmte Bilder aus bestimmten Zeiten genau zu schildern, sondern möchte in übersichtlicherer und, wie ich hoffe, weniger ermüdender Weise nach einander die Veränderungen auseinandersetzen, welche sich nach und nach an den verschiedenen Geweben des ver-

letzten Organes, des Bindegewebes und der zugehörigen Bestandtheile auf der einen, der Muskelfasern auf der anderen Seite abspielen; bei den letzteren wird es sich empfehlen, die Vorgänge der Entartung und der Weiterentwickelung getrennt zu betrachten.

Die Thätigkeit des gefässführenden Bindegewebes äussert sich zunächst besonders auffällig in der Fortdauer und Steigerung der entzündlichen Exsudation. Einmal wird der fädig-körnige Erguss, namentlich im Stichkanal, dichter, vielfach auch grobfädiger, netzartig. Dann aber hält die Hyperämie und die schon in den folgenden Stunden verstärkte Emigration dermaassen an, dass namentlich am dritten Tage nicht bloss das Netzwerk des Exsudats, sondern das ganze Gebiet der Nekrose, der Zerklüftung, der angrenzenden gesunden Muskelfasern förmlich mit Leukocyten überschwemmt erscheint. Weithin im unveränderten Gewebe liegen noch kleinere Entzündungsherde. Die Leukocyten durchsetzen auch die schollig zerfallenden Muskelstücke, indem sie in die Lücken eindringen, und es scheint fast, als ob derartige Bilder zur Verwechselung mit Muskelzellschläuchen geführt und den irrthümlichen Verdacht erweckt haben, die Leukocyten könnten mit der Regeneration etwas zu thun haben. Die letzteren zerfallen vielfach und bestreuen das Gesichtsfeld mit ihren dunkel gefärbten, unregelmässig gestalteten Trümmern. Ich will gleich hier bemerken, dass sich eine Beziehung zwischen Kernwucherung und Leukocytenzerfall nicht verfolgen liess, weder am Bindegewebe noch an den Muskelfasern; Klebs[1]) selbst, der bekanntlich mit in erster Reihe den Gedanken vertritt, dass die zerfallenden Wanderzellen das Material für die proliferirenden Kerne liefern sollen, hat, wie es scheint, in diesem Sonderfall ebenfalls keine Anhaltspunkte dafür gefunden. Den Leukocyten mit mehreren Kernen schliessen sich alsbald auch einkernige Formen verschiedener Grösse an; die grössten derselben, mit reichlicherem hellen Protoplasma und einem runden, ovalen oder etwas unregelmässig gestalteten, bläschenförmigen, ziemlich hellen Kern, möchte man wohl für Wanderzellen bindegewebigen Ursprungs halten, doch widerspricht dieser Annahme die zu dieser Zeit (ich sah sie namentlich schon 16 Stunden nach der Verletzung) noch äusserst geringfügige Proliferation der Bindegewebs- und Gefässwandzellen. Vom dritten Tage ab liegen im Exsudate vereinzelte Fettkörnchenkugeln, die sich in der Folge, wenn stärkerer fettiger Zerfall der verschiedenen Bildungen eintritt, noch erheblich mehren und offenbar aus Wanderzellen entstehen.

Von einer Betheiligung der aus dem Blute stammenden Wander-

1) Allgemeine Pathologie, II. Bd., 1889 (Seite 467).

zellen an der Bildung von Riesenzellen und von pigmenthaltigen Zellen habe ich mich nicht überzeugen können.

Um wenig später als die exsudative Entzündung stellen sich die Wucherungsvorgänge am Bindegewebe und an den Gefässen ein, welche Granulations- und weiterhin gefässhaltiges Bindegewebe, schliesslich Narbengewebe hervorzubringen bestimmt sind.

Nach sechs Stunden allerdings, zur Zeit, da an den Muskelfasern die Kernwucherung bereits in Gang ist, lässt sich davon noch nichts erkennen. Erst nach zwölf Stunden sah ich vereinzelte Karyomitosen im Perimysium internum auftreten, in jenem Gebiete, welches den an die schollige Zerklüftung angrenzenden Muskelfasertheilen entspricht, namentlich auch Knäuelfiguren. Formen, welche von der gewöhnlichen indirecten Segmentirung abweichen würden, habe ich überhaupt am Bindegewebe und den Gefässen auch späterhin nicht wahrnehmen können. In den ersten vierundzwanzig Stunden hält sich die Wucherung innerhalb sehr mässiger Grenzen, und es nehmen nun auch die Gefässwandzellen, namentlich die Endothelien, von denen eine geringe Anzahl die Zeichen der Verfettung aufweist, daran Theil. Den Höhepunkt erreicht die Granulationsbildung etwa am dritten bis fünften Tage, von da an geht die Kernwucherung, der in der Regel die Zellteilung folgt, wieder zurück. Es wird demgemäss die ganze Partie der scholligen Zerklüftung und noch eine ganze Strecke des Perimysium zwischen den gesunden Muskelfasern der Nachbarschaft durch einen mehr oder weniger dichten Granulationshof eingenommen, und auch das nicht abgetödtete Bindegewebe zwischen den nach aussen gelegenen nekrotisch-erstarrten Muskelfaserabschnitten fängt, nur um weniges später, an in Proliferation zu gerathen.

Bald erscheinen die Abkömmlinge der fixen Zellen, wohl zweifellos durch eigene Wanderung, zwischen dem völlig abgestorbenen Muskelgewebe und endlich auch in dem Exsudat des Stichkanales selbst, um sich hier dann ziemlich rasch auszubreiten. In den nach aussen gelegenen Theilen der netzartigen Ausschwitzung liegen schon am dritten, reichlicher am fünften Tage die bekannten protoplasmareichen verschieden gestalteten Bildungszellen, und Mitte oder Ende der zweiten Woche nehmen sie bereits den mittleren Theil des Exsudats ein, während sie an dessen äusserem Umfang meist spindel- oder sternförmige Gestalt angenommen und sich unter Bildung karyokinetischer Figuren erheblich vermehrt haben. Das mit zerfallendem Blute, mit Leukocyten, Kerntrümmern, freien Fetttröpfchen, Fettkörnchenkugeln vermischte Exsudat nimmt unter dem Einfluss des vordringenden Bindegewebes stetig ab, um im Laufe der dritten Woche zu verschwinden und einem Granulationsgewebe Platz zu machen, welches stellenweise ein lockeres Gefüge erhält und nicht selten, wesentlich aus anastomosirenden Bindegewebszellen mit spärlichen eingelagerten Rundzellen bestehend, geradezu an Schleim-

gewebe erinnert. Mit dem wuchernden Granulationsgewebe dringen gewohntermaassen auch zarte Blutgefässe vor und haben am 9. Tage bereits die äusseren, im Laufe der zweiten Woche die centralen Theile des Exsudats erreicht. Für die Untersuchung der Gefässentwickelung in ihren feineren Einzelheiten eignet sich indess das vorliegende Object mit seinen schwer zu durchdringenden Bildern sehr wenig, und ich will bloss anführen, dass die Karyomitosen an den Blutgefässen, besonders am Endothel die ganze Zeit über ziemlich reichlich vorhanden sind.

Die Wucherung an dem neugebildeten Granulationsgewebe fängt zunächst an nachzulassen in den äusseren Theilen, also zwischen den benachbarten, unversehrt gebliebenen Muskelfasern, so dass hier schon Mitte der zweiten Woche wesentlich faseriges, ziemlich kernarmes Bindegewebe die Primitivbündel stärker als gewohnt von einander abdrängt; immerhin bestehen auch hier vereinzelte Kerntheilungsfiguren bis Ende des ersten Monats.

Weiter nach innen, im Gebiete der erstarrten Muskelfasertheile und des Stichkanals dauert die Proliferation an den neuen Bindegewebszellen und den Blutgefässen erheblich länger an, so dass Mitte der dritten Woche noch recht zahlreiche Karyomitosen auffallen, die dann nur ganz allmählich abnehmen, so dass ich erst an Präparaten, welche vom Ende des zweiten Monats nach der Verletzung stammten, Kerntheilungsfiguren am Blutgefässbindegewebsapparat völlig vermisste. Zu dieser Zeit hat sich überhaupt das Granulationsgewebe, welches die Stelle des Stichkanals am längsten innehält und Ausgangs der vierten Woche hier noch reichlich vorhanden war, während sonst sich schon wesentlich lockeres oder derberes Bindegewebe gebildet hatte, verloren und ziemlich kernarmem Bindegewebe mit sehr reichlichen Gefässen Platz gemacht, in dem sich nur stellenweise noch etwas zahlreichere Bindegewebszellen und Leukocyten vorfinden. An dem spätesten Zeitpunkt, den ich untersucht habe, liegt zwischen den Muskelfasern nur spärliches lockeres Bindegewebe, von gewöhnlichem Reichthum an Kernen und Blutgefässen; nur ganz vereinzelt stösst man auf kleinste Kernhaufen im Perimysium internum.

An Präparaten aus dem Verlaufe der zweiten Woche bemerkt man, dass einzelne Zellen, welche durchaus den Eindruck von Bindegewebszellen machen, mit kleineren und grösseren Fetttropfen sich anfüllen und, während diese zu einem grossen Tropfen zusammenfliessen und der Kern sich halbmondförmig an dessen äusseren Umfang lagert, zu gewöhnlichen Fettzellen sich umwandeln. Mit der Zeit werden diese Fettzellen zahlreicher, lagern sich in Gruppen, nehmen auch die mittleren Theile der Narbe ein, und so sieht man noch am 118. Tage kleine Fettläppchen zwischen dem Muskelgewebe, namentlich in nächster Nähe von Kohleresten (Fig. 7, Tafel IV). Die Fettzellen bilden sich zu einer Zeit, da das ganze Gebiet reich an Producten fettigen Zerfalles ist, und ich

glaube, dass sie sich durch unmittelbare Aufnahme von derartigen Fetttröpfchen herausbilden.

Von diesem metaplastischem Vorgang unterscheidet sich wesentlich eine fettige Entartung von Granulationszellen, die namentlich während der dritten Woche sich bemerklich macht und zum völligen Zerfall einer ganzen Anzahl dieser Elemente führt.

Ungefähr gleichzeitig mit den Fettzellen bilden sich überall da wo Blutaustritte stattgefunden, zunächst an den äusseren, später auch in den inneren Theilen des Granulations- und Bindegewebes mannigfach gestaltete Pigmentzellen, welche gelbbraune Körner einschliessen; sie sind offenbar aus Bindegewebszellen entstanden, welche die Zerfallsproducte der rothen Blutkörperchen aufnehmen; besonders zahlreich fand ich sie nach einem bis anderthalb Monaten, während sie späterhin allmählich völlig verschwinden.

Um die Bruchstücke der schollig entarteten Muskelfasern, um die wärmestarren nekrotischen Theile, endlich um die Kohlepartikel, hier aber etwas später, bilden sich vielkernige Riesenzellen, theils die Fremdkörper völlig umfliessend, theils langgestreckt sich ihnen anlagernd. Schon am sechsten Tage finden sich die charakteristischen Bilder vor, und weiterhin entwickeln sich überaus mächtige, etwas trübere, feinkörnige Protoplasmaklumpen mit runden oder ovalen, hellen, bläschenförmigen Kernen. Niemals habe ich in den einmal ausgebildeten Riesenzellen etwas von directer oder indirecter Kerntheilung gesehen, so dass die Annahme einer Kernvermehrung ohne darauf folgende Protoplasmatheilung hier nicht zu rechtfertigen sein dürfte.

Die Entstehung beruht vielmehr, wie sich aus den Befunden deutlich erschliessen lässt, darauf, dass sich bald, schon nach 4, 5 Tagen, um die Fremdkörper eine starke Kern- und Zelltheilung an den Bindegewebszellen des Granulationsgewebes einstellt, dass die neugebildeten Zellen sich ihnen dicht gedrängt anlagern und schliesslich mit ihren Leibern zu den vielkernigen Klumpen verschmelzen. Das weitere Wachsthum erfolgt dann durch fortschreitende Zellwucherung und Confluenz, wobei das reichliche Protoplasma rasch die helle Beschaffenheit aufgibt.

Die die hartnäckig widerstehenden Kohlereste umlagernden Riesenzellen erhalten sich sehr lange unverändert, und sind sie am Schluss der Beobachtungszeit, nach 118 Tagen noch vorhanden (Fig. 7, Taf. IV). Immerhin sieht man doch auch nach längerer Einwirkung der Riesenzellen eine Anzahl von etwas lockerer gefügten Kohlestückchen allmählich an der Peripherie in kleinere Trümmer zerfallen.

Leichter geht die Zerstörung und Zerkleinerung an den Muskelschollen vor sich, während die nekrotisch erstarrten Theile länger ihre Form, sogar ihre Querstreifung beibehalten. An den betreffenden Riesenzellen zeigen sich nun nach gethaner Arbeit, etwa von der dritten

bis fünften Woche an, Zeichen zurückgehender Umwandlung; sie enthalten feine Fetttröpfchen, sehen trüber, grobkörnig aus, die Kerne werden undeutlich, der ganze Klumpen neigt zum Zerfall in zellähnliche, unregelmässig gestaltete Bildungen, die indessen der scharfen Begrenzung entbehren und zu einem Theil noch kleine Fremdkörpereinschlüsse enthalten. An anderen Stellen macht sich mehr ein fettiger Zerfall der ganzen Riesenzelle als solcher bemerkbar. In der Folge werden sie immer spärlicher, undeutlicher und verschwinden mit der oben erwähnten Ausnahme völlig.

Von den beschriebenen Riesenzellen unterscheiden sich runde oder ovale Bildungen mit gleichmässig vertheilten Kernen einmal durch ihr helleres, nur leicht gekörntes Protoplasma, sodann aber in erster Linie dadurch, dass sich an ihnen keine räumliche Beziehung zu den in Frage kommenden Fremdkörpern kund gibt. Sie sind übrigens sehr selten vorhanden, und habe ich sie nur Ende der ersten und in der zweiten Woche an dem einen oder anderen Präparat gesehen. Ich halte sie für vielkernige Riesenzellen, die aus Bindegewebszellen des Granulationsgewebes durch, zum Theil multipolare, Kerntheilung mit ausbleibender Zelltheilung hervorgehen, und denen man bekanntlich bei jeder entzündlichen Gewebebildung wohl einmal begegnet. Ich sah nämlich grosse kuglige Bildungszellen mit sehr umfänglichen und chromatinreichen Karyomitosen, so am 7. Tage mit einer Sternfigur, am 9. Tage mit einem riesigen Triaster, am 11. Tage endlich eine ebensolche Sternfigur, neben welcher sich in dem hellen, feinkörnigen Protoplasma unregelmässig zerstreute Körner und Fäden glänzenden Chromatins ohne bestimmte Anordnung vorfanden. Ueber das weitere Schicksal dieser Art von Riesenzellen vermag ich nichts auszusagen. Sie lagern meist in der Nähe der nekrotisch-erstarrten Muskelfaserabschnitte.

Zu meinem Bedauern muss ich über das Verhalten der Nerven fast ganz schweigen, die Versuchsanordnung eignet sich schlecht, hierüber, namentlich über den Regenerationsvorgang Aufklärung zu gewinnen. Ich konnte bloss erkennen, dass Markscheiden und Achsencylinder der an den Verletzungsherd angrenzenden Bündel vielfach zu Schollen und Fetttropfen zerfielen, während sie am zehnten und vierzehnten Tage sehr zellreich, mit Karyomitosen versehen erschienen; an einem Präparat vom 11. Tage waren die gewucherten Zellen z. Th. verfettet. In der dritten bis sechsten Woche waren noch sehr kernreiche Bündel ohne Nervenfasern, aber mit stark verdickter Scheide vorhanden.

Mehr anhangsweise will ich hier noch erwähnen, dass ich am 41. Tage in der Blutmasse einer kleinen Arterie in der nächsten Nachbarschaft der Narbe ein verhältnissmässig grosses weisses Blutkörperchen mit einem schön ausgebildeten, allerdings kleinen Triaster sah.

Ueber die Bilder der „indirecten Fragmentirung“ Arnold's, welche dem Auge ja in überreichlicher Menge an den mehrkernigen Leukocyten inner- und ausserhalb der Blutgefässe entgegentreten, möchte ich mir nur die kurze Bemerkung erlauben, dass ich den Eindruck erhielt, als ob es sich in der That bei diesen lappigen und kranzartigen Kernbildungen nicht von vorneherein um einen Entartungsvorgang, sondern, wenigstens in einer Anzahl von Zellen, im Sinne Arnolds wirklich um einen progressiven Theilungsprocess handelt, dem allerdings der rasche Zerfall der kurzlebigen Zellen folgt; eine Zelltheilung habe ich an diesen polynucleären Leukocyten nicht bemerken können.

Die schollige Zerklüftung der Muskelfaserabschnitte, welche an die nekrotisch-erstarrten Theile sich anschliessen, macht in der Folge an einer Anzahl von Primitivbündeln noch weitere Fortschritte, und wenn sie auch zweifellos sehr bald, ich will sagen in den ersten zwei Tagen, ihren Höhepunkt erreicht, so sieht man doch noch später, dass sie sich, in der ersten, auch wohl noch zweiten Woche, über vereinzelte alte Fasern im ganzen Bereich des Schnittes ausbreitet, und es ist wohl denkbar, dass auf diese Weise wenige Fasern in ihrer ganzen Länge zu Grunde gehen. Noch am 18. Tage sah ich eine alte Faser an der Verletzungsstelle plump-kolbig in schölligem Zerfall enden; dann folgte eine längsgestreifte Strecke mit einer Anzahl von Kernreihen, dann Querstreifung; die erhaltene Faser neigte zu Längsspaltungen.

An den meisten Fasern indessen beschränkt sie sich auf eine kurze Strecke, so zwar, dass eine scharfe Grenze zwischen der bald feineren, bald gröberen schölligen Zerklüftung und der erhalten bleibenden Faser sich nicht ziehen lässt, indem die quer- oder längsgestreifte contractile Substanz nach und nach in eine mehr gleichmässig aussehende und diese ebenso in die Schollen überführt. Ich will gleich hier bemerken, dass namentlich an derartig beschaffenen Faserenden sich jener Zustand auszubilden pflegt, den man gewohntermaassen als Muskelzellenschlauch bezeichnet. Selten sieht man das kolbig angeschwollene, zerfallende Ende durch eine schmale kernhaltige Brücke mit dem quer- oder längsgestreiften Fasertheile zusammenhängen.

An andern Primitivbündeln besteht schon innerhalb der ersten vierundzwanzig Stunden eine scharfe Abgrenzung der Schollen von der bis an das etwas zackige Ende quergestreiften Substanz, während das Sarcolemma sich noch über die nächsten Schollen hinüberlegt; oder die quergestreifte Faser endet conisch oder abgestumpft, das Sarcolemm, zusammengefallen, verliert sich unmerklich, Bilder, die vereinzelt noch in kleinerer oder grösserer Entfernung von der nekrotisch-erstarrten Zone in der zweiten Woche sich bemerkbar machen, ohne dass schon

erheblichere progressive Veränderungen sich in den Stümpfen eingestellt hätten.

Neben diesem Zerfall spielt die Verfettung eine gewisse Rolle, indem einmal die Schollen, allerdings nur in geringer Ausdehnung, später die nekrotisch-erstarrten Muskelfasertheile, sodann aber auch die alten Muskelfasern selbst von Fetttröpfchen durchsetzt und, wenigstens die ersteren, einer fettig-körnigen Zerbröckelung entgegengehen. An den Muskelfasern beschränkt sich die Verfettung sehr oft auf die beschriebenen Stümpfe, hier und da greift sie weiter um sich, und es treten Fasern auf, die im ganzen Bereiche des Präparates mehr oder weniger dicht mit feinen Fettkörnchen sehr gleichmässig erfüllt sind, während die Kerne gefärbt und die Querstreifung wenigstens bei dem geringeren Grade der Entartung erhalten erscheinen; ich habe mich auch nicht sicher davon überzeugen können, dass diese Muskelfasern weiterhin dem Untergange anheimfallen. Man findet diese Verfettung schon nach 24 Stunden, die höheren Grade allerdings meist später, in der ersten und zweiten Woche. Die fettige Entartung bildet räumlich hier und da die Fortsetzung des scholligen Zerfalles.

Ein nicht gerade häufiger Befund endlich ist eine Art von blasiger Entartung an den erhaltenen Muskelfasern; der erste Beginn kennzeichnet sich durch Bildung spaltförmiger oder ovaler oder runder Vacuolen, die höchsten Grade durch massenhafte kleinere oder grössere Blasen, die die Faser auftreiben; die zwischen denselben liegenden Bälkchen der contractilen Substanz zeigen dabei noch theilweise Querstreifung, die Kerne färben sich; derartige Bilder sieht man namentlich gegen Ende der ersten und bis in die dritte Woche hinein. Ob die betreffenden Fasern oder Abschnitte derselben völlig verloren gehen, weiss ich nicht anzugeben. Mir scheint, als ob die Flemming'sche Behandlungsweise hier vielleicht die natürlichen Bilder etwas verzerrt.

Eine Anzahl von Muskelfasern bleibt zunächst mit ihren nekrotisch-erstarrten Theilen in ununterbrochenem Zusammenhang; aber es stellt sich an den Endtheilen der lebenden Faser sehr bald eine Verschmächtigung ein, die den ganzen oder theilweisen Verlauf innerhalb des entzündlich veränderten Gebietes befällt, und die ich als einfache Atrophie in Folge der entzündlichen Ernährungsstörung, wohl auch der veränderten Function auffassen möchte. Nur ausnahmsweise endet die Muskelfaser nach längerer Zeit dicht an der Nekrose stumpf abgerundet in gewöhnlicher Dicke. Um eine Umfangsverminderung durch seitliche Abspaltungen handelt es sich in den Fällen, die ich im Auge habe, nicht; abgespaltene Bildungen lassen sich eben nicht nachweisen, ausserdem sind die Begrenzungen durchaus scharf und glatt, allerdings eines deutlichen Sarcolemma bald verlustig; die atrophischen Theile schwellen ab und an, erscheinen nicht selten auch etwas geschlängelt. Gegen die

quer- oder längsgestreiften normal dicken Theile grenzen sie sich in rascher Verjüngung ab oder sie bilden mehr allmählich dünner werdende anscheinende „Fortsätze“. Querstreifung fehlt an ihnen sehr bald. In den leichtesten Graden zeigt sich eine derartige Atrophie schon nach sechzehn Stunden, so dass es schwer abzuschätzen ist, ob nicht der traumatische Eingriff an sich bei ihrer ersten Entstehung noch mitbetheiligt sein mag. Diese Theile erscheinen schon jetzt mehr gleichmässig hyalin. Am dritten Tage ist die Atrophie bereits ausgebildet, und eine Abbildung dieser Verhältnisse, die zu fatalen Missverständnissen geführt zu haben scheinen, gibt Fig. 1 (Tafel I) vom 5. Tage, allerdings schon mit vorwärtsschreitenden Veränderungen. Einzelne dieser atrophischen Theile sind von feinen Fetttröpfchen durchsetzt. Auch seitlich an der Nekrose vorbeilaufende Fasern zeigen ähnliche Verhältnisse, ohne ihren Zusammenhang nothwendig aufgeben zu müssen.

Ich will gleich hier anführen, dass an diesen atrophischen Abschnitten die Kernvermehrung schon frühzeitig, etwa nach 16 Stunden beginnt, und dass dieselbe einmal durch Zerschnürung der vergrösserten Kerne, dann aber auch durch Karyomitose erfolgt. Am 5. Tage ist der Kernreichthum schon ein erheblicher.

Der Zusammenhang mit der nekrotischen Faserpartie lockert sich im Laufe der ersten Woche, und Anfangs der zweiten ist er allenthalben völlig aufgehoben. Bei dieser Trennung betheiligen sich wesentlich Leukocyten und wuchernde Bindegewebszellen, die schliesslich einen schmäleren oder breiteren Saum dazwischen liefern. An einzelnen Fasern kommt mehr die Bildung von Muskelzellen in Betracht, welche seitens des atrophischen Faserabschnittes vor sich geht. Höchstens sieht man noch das atrophische Ende, sich flach gablig theilend, das abgestumpfte erstarrte Muskelstück umfassen, doch nicht mehr in unmittelbarer Berührung.

Abgesehen von der Riesenzellenbildung sei noch erwähnt, dass die wuchernden Bindegewebszellen die nekrotischen quergestreiften (Seite 5) Fasertheile, die übrigens manchmal schon innerhalb des ersten Tages ausgesprochene Neigung zu querem, seltener längsgerichtetem Zerfall zeigen, durch ihr keilförmiges allseitiges Vordringen förmlich in dünnere oder dickere Scheiben *auseinanderblättern*, eine Art der Zerkleinerung, die Ende der ersten Woche schon erhebliche Fortschritte gemacht hat. Die Trümmer werden dann vielfach von kernreichen Protoplasmaklumpen umgeben. An nekrotischen Theilen, welche diesen Zerfall nicht eingehen, findet dann oft durch Anlagerung von Bindegewebszellen, die indessen nicht nothwendig zu Riesenzellen zusammenzufliessen brauchen, eine förmliche *lacunäre Resorption* statt, wobei sich wie ausgenagte Löcher an der noch bis in die dritte Woche hinein quergestreiften Muskelsubstanz bilden. Die zertheilten Bruchstücke sowohl als die Erzeugnisse der scholligen Zerklüftung zer-

fallen weiterhin in feinere körnige oder fädige Massen und werden wohl in Form fettig-körnigen Detritus resorbirt; gegen Ende des zweiten Monats sind auch die Reste der widerstandsfähigen nekrotisch-erstarrten Fasertheile verschwunden.

An die Schilderung dieser rein degenerativen Veränderungen, welche unmittelbar oder mittelbar durch den verletzenden Eingriff gesetzt wurden, sowie der an Ort und Stelle gegenwirkenden, in eingeschränktem Sinne ja auch reparatorischen Thätigkeit des Organismus möchte ich die Betrachtung jenes Vorganges anschliessen, welchen nach O. Weber namentlich Kraske und seine Anhänger geradezu in den Mittelpunkt der ganzen Muskelregeneration in ihrer engern Bedeutung gestellt haben: die Bildung und das Schicksal der neuentstandenen Muskelzellen, welche zu einer gewissen Zeit in Form der bekannten Muskelzellenschläuche in die Erscheinung zu treten pflegen. Ich werde zu begründen suchen, dass der Muskelzelle eine regeneratorische Eigenschaft thatsächlich nicht zukommt, und kann mich dabei auf die eigenen Untersuchungen sowohl als auf einen Theil der vorliegenden Literatur stützen. Ich selbst hielt bislang die Weber-Kraske'sche Darstellung für zutreffend, wie sich unzweideutig aus der Haltung der von mir beeinflussten Arbeit Steudel's ergibt. Heute vermag ich in der Bildung der Muskelzellen nur mehr einen Vorgang zu erblicken, der sich in das Gebiet der atrophischen Wucherung einreihen lässt; zieht jemand es vor, von einem Anlauf zur Regeneration zu sprechen, der aber schliesslich ergebnisslos im Sande verläuft, so steht auch dieser Auffassung meines Erachtens kaum etwas entgegen; und leichtlich möchten erst beide Begriffe vereinigt eine einigermaassen zutreffende Erklärung des eigenthümlichen Processes abgeben.

Mein derzeitiger verehrter Vorgesetzter, Herr Geheimrath E. Neumann, stellte in seiner angezogenen Arbeit die Ansicht auf, dass die Muskelzellen nicht wirkliche Zellen, sondern einfache gewucherte Muskelkerne seien, die sich in Verbindung mit kleinen Theilen der contractilen Substanz von den alten Fasern abgelöst haben; ebenso sieht er in den Muskelzellschläuchen Waldeyer's nur „jene ausnahmsweisen Fälle, wo, wie es Maslowsky sah, Zellen von aussen her in die Muskelfasern hineingelangt waren".

Diese Darstellung E. Neumann's scheint mir nicht haltbar, und ich darf wohl die Bemerkung hier einflechten, dass derselbe sich an meinen Präparaten von dem wirklichen Dasein der Muskelzellen und der Muskelzellenschläuche zu überzeugen die Güte hatte, indem er beifügte, dass er diese Bilder an seinen Präparaten eben nicht zu Gesicht bekommen habe. Ich möchte daraus von vornherein den Schluss ziehen, dass die Muskelzellen keinen durchaus nothwendigen Befund bilden,

dass die Regeneration auch ohne sie zu Stande kommt, unter Bedingungen, die genauer zu bestimmen ich ausser Stande bin. Mein Institutscollege, Herr Dr. Askanazy, dessen Arbeit über den gleichen Gegenstand nun wohl schon gedruckt vorliegt, ist zu ähnlichen Betrachtungen gekommen und möchte durch vergleichende Versuche die Gründe des verschiedenen Verhaltens klarlegen.

Muskelzellen bilden sich einmal an den Enden der erhaltenen Fasern, mögen sie nun dicht an der nekrotischen Zone oder in verschieden grosser Entfernung von dieser liegen; ferner, jedoch etwas später und nur in geringer Anzahl, an den erwähnten Faserabschnitten, welche unmittelbar in die nekrotisch-erstarrten Theile übergehen, deren Muskelkerne indessen ihre Färbbarkeit bewahrt haben; endlich an Fasern, welche in ununterbrochenem Verlauf, zum Theil allerdings atrophisch, seitlich von der Nekrose vorbeiziehen. Durch die Auflösung zu freien Muskelzellen wird der Zusammenhang an den zunächst liegenden Fasern unterbrochen, und es bilden sich, unter Verlust des Sarcolemma, Faserstümpfe, welche späterhin auch ihre fortschreitende Entwicklung unternehmen. Bei einigen dieser Primitivbündel bildete sich übrigens gleich Anfangs ein leichter Grad scholliger Zerklüftung aus.

An Präparaten 24 Stunden nach der Verletzung sah ich noch keine wohlausgeprägten Muskelzellen, wohl aber nach 2 Tagen, und sie füllen hier und da den gesammten Binnenraum des Sarcolemma so völlig aus, dass bereits von Muskelzellenschläuchen gesprochen werden kann. Nach 3 Tagen ist ein Theil der Muskelzellen frei geworden, während sich an andern Fasern das Sarcolemma längere Zeit erhält; ich konnte noch Ende der ersten Woche Muskelzellenschläuche nachweisen, wobei allerdings beachtet werden muss, dass die Muskelzellbildung an den verschiedenen Fasern keineswegs gleichzeitig anhebt. Auch wenn das Sarcolemma sich unmerklich in dem äusserst zellreichen Granulationsgewebe verloren hat, bewahren die dichtgedrängten Muskelzellen öfters noch ihre ursprüngliche Anordnung.

Die Muskelzellwucherung erreicht ihren Höhepunkt am 3. bis 5. Tage. Es bleibt nicht bei der einmaligen Abspaltung, sondern sobald die Muskelzellen einmal gebildet sind, fangen sie an zu wuchern, so dass an ihnen schon nach 48 Stunden Kerntheilungsbilder auftreten, die sich in den folgenden Tagen mehren und in abnehmender Anzahl bis etwa zur Mitte der zweiten Woche gefunden werden. Ausschliesslich handelt es sich um typische Karyomitosen; nur ganz vereinzelt kamen mir grössere wurstförmig zusammengekrümmte oder bohnenförmige Kerne mit deutlicher Kernmembran zu Gesicht, ohne dass ich mich von einer folgenden Theilung zu überzeugen vermochte.

Den späteren Stadien der Kerntheilung folgt, wie ich mehrfach beobachten konnte, die Theilung des Protoplasma, so im Stadium der Tochtersterne und der Tochterknäuel.

Auch Muskelzellen mit zwei oder mehreren Kernen kommen vor; soweit ich mir ein Urtheil habe verschaffen können, werden sie als solche gleich von Anfang an gebildet. Möglicherweise handelt es sich manchmal auch um pluripolare mitotische Kerntheilung mit Ausbleiben der Zelltheilung; an einer unregelmässig gestalteten Muskelzelle fand ich am 6. Tage eine Triasterfigur. Von einem Zusammenfliessen mehrerer Muskelzellen, wie sie Kraske, der allerdings hierbei an mehrkernige Muskelspindeln denkt, zur Erklärung der Mehrkernigkeit annimmt, liess sich nichts nachweisen.

Die Muskelzellen besitzen verschiedene Form, rund, oval oder stumpf-mehreckig, indem sie sich gegenseitig bei dichter Lagerung beeinflussen; der Angabe von Klebs (a. a. O. S. 467), dass diese „Sarcoblasten“ im Anfang stets kreisrund sind, kann ich nicht beipflichten. Ihr Protoplasma ist feinkörnig und an nach Flemming behandelten Schnitten etwas dunkler als das der bindegewebigen Bildungszellen, welche sie auch an Grösse übertreffen. Die Muskelzellen sehen geradezu epithelähnlich aus, mit ihren runden oder ovalen, hellen, bläschenförmigen Kernen.

Die Bildung der Muskelzellen bleibt immer auf ein verhältnissmässig kurzes Stück der betreffenden Muskelfaser beschränkt, und es pflegt dann ein allmählicher Uebergang aus dem kernreichen, hyalinen oder feinkörnigen Protoplasma in die quer- oder längsgestreifte contractile Substanz stattzufinden.

Die Kernwucherung, welche die Abspaltung der Muskelzellen einleitet, geschieht nicht auf dem Wege der Karyomitose, sondern durch einfachere, sagen wir, directe Kerntheilung, obwohl diese Bezeichnung, wie ich später auseinanderzusetzen versuchen will, nicht völlig zutrifft.

Ueber den Protoplasmamantel, mit dem sich die Kerne umgeben, äussert Ziegler[1]) gegenüber Kraske, dass er „das Protoplasma der jungen Bildungszellen nicht lediglich als abgespaltene Theile der alten Fasern ansehe, sondern als eine neu entstandene Bildung, zu der die Faser nur Rohmaterial liefert“.

Damit stimmen auch meine Bilder überein, indem das Protoplasma nicht ganz das Aussehen der veränderten Muskelsubstanz besitzt; letztere wird übrigens öfters nicht völlig zum Aufbau der Muskelzellen aufgebraucht, es bleiben kleinere Schollen übrig, die dann weiterhin als Detritus der Resorption anheimfallen.

Trotz aller Aufmerksamkeit habe ich mich nicht davon überzeugen können, dass die beschriebenen Muskelzellen die Spindelform annehmen, ebensowenig habe ich an ihnen Zeichen anderweitiger fortschreitender Entwicklung, Querstreifung oder dergleichen wahrgenommen.

1) Lehrbuch d. pathol. Anat., Bd. II, 1887.

Schon am 5. Tage nach der Verletzung befinden sich einzelne Muskelzellen im Zustande der Verfettung; die Anfüllung mit feinsten Fetttröpfchen — und die Behandlung der Präparate nach Flemming liefert auch nach dieser Richtung sehr lehrreiche Bilder — breitet sich immer mehr aus, und Mitte der zweiten Woche erscheinen sehr zahlreiche Muskelzellen hochgradig verfettet. Es muss sich um einen raschen Zerfall handeln, denn schon Ende der zweiten, Anfang der dritten Woche sind die Muskelzellen völlig aus dem Bilde verschwunden, und anders gestaltete Formen, in welche sie hätten übergehen können, liegen zu dieser Zeit nicht vor.

Eine mehrfach beschriebene Pigmentdegeneration der Muskelzellen habe ich nicht gesehen.

Ich werde nachher anführen, dass späterhin noch einzelne derartige Muskelzellen gebildet werden, denen aber ebensowenig eine dauernde Bedeutung für die Regeneration der Muskelfasern zukommt.

In seiner „Allgemeinen Pathologie des Kreislaufs und der Ernährung" sagt von Recklinghausen [1]), dass „der wirkliche Uebergang, das Fortschreiten der neuen Muskelzellen in Spindeln mit quergestreifter Substanz bis jetzt nur Hypothese sei". Und in der That scheinen mir auch die seither veröffentlichten Arbeiten — insbesondere die von Leven [2]) und Zaborowski [3]) — wenig geeignet, diesen Ausspruch kühler Kritik wanken zu machen; im Gegentheil ist die Untersuchung namentlich des Letztgenannten, bei Licht besehen, geradezu eine Bestätigung desselben, wenn Zaborowski sich auch Mühe gibt, die Weber-Kraske'sche Lehre aufrecht zu erhalten.

An der Spitze einer kurzen Besprechung der hierher gehörigen Literatur möchte ich zwei Punkte hervorheben.

Nach der Weber-Kraske'schen Anschauung wächst jede Muskelzelle zu einer neuen Muskelfaser aus, ja Weber lässt ausserdem noch die Entstehung aus Bindegewebszellen zu. Wer nur einmal die Masse der Muskelzellen, die auf dem Höhepunkt ihrer Entwicklung sozusagen ein dichtes musculäres Granulationsgewebe bilden, ins Auge gefasst hat, der muss sagen, dass sich dabei eine solche Menge

1) 1883, S. 291.

2) Experimentelle Untersuchungen über die Regeneration der quergestreiften Muskelfaser, unter besonderer Berücksichtigung der Karyokinese, aus dem pathologischen Institut zu Halle; Diss. 1887; und Deutsch. Arch. f. kl. M., Bd. XXXXIII, 1888.

3) Experimentelle Untersuchungen über die Regeneration der quergestreiften Muskeln, Arch. f. exp. Pathol., Bd. XXV, 1889. Zaborowski berücksichtigt namentlich auch die französische Literatur und gibt ein ziemlich reichhaltiges Verzeichniss der hierher gehörenden Arbeiten.

von Muskelfasern bilden müsste, dass nicht sowohl von einer Regeneration, als von einer gehörigen Muskelgeschwulst die Rede sein müsste. In der That gibt auch Zaborowski zu, dass ein Theil der Muskelzellen verloren gehe; und grundsätzlich steht dann jedenfalls der Annahme nichts mehr im Wege, dass dieselben sämmtlich dem Untergange verfallen.

Weiterhin unterliegt es mir keinem Zweifel mehr, dass eine echte Muskelregeneration nach Verletzungen nur zu Stande kommen kann, wenn, der Lehre E. Neumann's gemäss, die alten Fasern neue Fortsätze treiben, die die Merkmale ausgebildeter Primitivbündel mit der Zeit annehmen. Wer nun — und dieser Einwand richtet sich vornehmlich gegen die bekannte Arbeit Kraske's — diese Art der Muskelfaserneubildung verwirft, muss ganz unvermeidlich die betreffenden Bilder einer — irrthümlichen — Deutung unterwerfen, die sich ganz natürlich dem obwaltenden Gedankengange anpassen wird.

Die Thatsache an und für sich schon, dass die beiden Untersucher, welche uns mit in erster Linie Kenntniss von den Muskelzellen gegeben und den Begriff der „Muskelzellenschläuche" aufgestellt haben, jegliche Bedeutung derselben für die Muskelregeneration in Abrede stellen, muss zu grosser Vorsicht mahnen.

Kölliker [1]) will, noch ganz neuerdings, nicht gerade „behaupten, dass unter keinen Umständen physiologisch und pathologisch Muskelfasern aus jungen Zellen entstehen. — Dagegen scheint mir vorläufig nichts dafür zu sprechen, dass die zuerst von mir gefundenen Muskelzellenschläuche, die durch Waldeyer bekannter geworden sind, irgend etwas mit der Entwicklung neuer Muskelfasern zu thun haben, wie Kraske, Ziegler u. A. annehmen".

Waldeyer meint, dass „die Muskelzellen ganz anders aussehen, als auch die jüngsten noch als solche erkennbaren Elemente der Neubildung [2]), dass man andererseits, namentlich bei Typhus, zu häufig Zeichen des Verfalles, der Fettdegeneration an ihnen findet, um geneigt zu bleiben, ihnen eine mehr als transitorische Bedeutung beizulegen."

Den ablehnenden Standpunkt Neumann's theilen sein Schüler Dagott, ferner Lüdeking und Perroncito.

Die Unzuverlässigkeit der Arbeit von Peremeschko [3]), der gleichzeitig mit O. Weber die Umwandlung der Muskelzellen in Muskelfasern behauptete, hat bereits Waldeyer dargethan; jedenfalls kann man sich

1) Zeitschr. f. wissensch. Zoologie, Bd. VIII, und Handbuch der Gewebelehre des Menschen, VI. Aufl., 1889.

2) Die musculäre Neubildung geht nach Waldeyer vom Bindegewebe der Adventitia der kleinen Gefässe, ferner der Nervenscheiden und des Perimysium aus.

3) Die Entwicklung der quergestreiften Muskelfasern aus Muskelkernen, Virchow's Archiv, Bd. XXVII, 1863.

heutzutage nicht mehr auf sie als auf eine feste Stütze der Weber-Kraske'schen Lehre berufen.

Auch die verdienstlichen Untersuchungen O. Weber's selbst gestatten in diesem Punkte berechtigte Zweifel, denen E. Neumann damals schon Ausdruck gab. Den Befund Weber's, der quergestreifte musculäre Spindelzellen schon am 3. und 4. Tage, regelmässiger und zahlreicher gegen das Ende der ersten Woche auftreten sah, hat bisher wohl kein zweiter Untersucher erheben können.

Mit bemerkenswerther Vorsicht äussert sich Aufrecht [1]), der frühestens am 8. Tag Gebilde auftreten sah, welche er für die erste Anlage von Muskelfasern zu halten geneigt wäre, aber nicht mit Sicherheit auszugeben im Stande ist; diese waren spindelförmig, enthielten 1—2 Kerne, sahen gleichmässig hellglänzend aus, enthielten nur spärliche dunkle Körnchen und übertrafen die nebenliegenden Bindegewebsspindeln um das 2—4fache. Am 16.—20. Tage sah dann Aufrecht unzweifelhafte neugebildete Muskelfasern und legt dabei auf solche Gebilde das meiste Gewicht, die mit embryonalen Muskelfasern übereinstimmten. „Doch ist ihre Zahl ausserordentlich spärlich, wenigstens habe ich sie an Kaninchenwunden nur zweimal gesehen." Aufrecht verhält sich danach der Umwandlung der Muskelzellen in quergestreifte Fasern gegenüber sehr zurückhaltend und lässt ausdrücklich die Möglichkeit mechanischer Abtrennung der ausgebildeteren Formen von grösseren Complexen zu.

Gussenbauer [2]) schreibt, ohne indessen irgendwelche beweisende Schilderungen beizufügen:

„Es kann ein Theil der kernreichen, umgewandelten Protoplasmamassen der alten Fasern durch die in das Perimysium internum infiltrirten Zellen aus dem Zusammenhang mit den alten Fasern abgedrängt werden und sich in Form von Spindelzellen nach dem Typus der embryonalen Bildung isolirt entwickeln."

Deutliche Querstreifung trat in den jungen Muskelspindeln frühestens am 12. Tag, meist erst mit der dritten Woche ein.

Klebs vertritt mit grosser Bestimmtheit (a. a. O.) die ausschliessliche Entstehung der quergestreiften Muskelfasern aus „Sarcoblasten", er lässt sich indessen auf Einzelheiten nicht ein.

Auch aus der etwas unbestimmt gehaltenen Darstellung Leven's wird wohl Niemand eine dahin gehende Ueberzeugung zu gewinnen vermögen.

1) Ueber die Genese des Bindegewebes, nebst einigen Bemerkungen über die Neubildung quergestreifter Muskelfasern, Virchow's Archiv. Bd. XLIV, 1868.

2) Ueber die Veränderungen des quergestreiften Muskelgewebes bei der traumatischen Entzündung, Arch. f. kl. Chirurgie, Bd. XII, 1871.

„Die Mitosen in den Muskelzellen scheinen weitere Vermehrungen der Zellen durch Theilung einzuleiten. Man findet dann zahlreiche Muskelzellen in Längsreihen geordnet und an ihren spitzen Enden durch feine Fäden untereinander verbunden, so dass es naheliegt, dieselben als directe und indirecte Abkömmlinge einer Muskelzelle aufzufassen. Aus der späteren Verbreiterung dieser ihrer feinen Verbindungen und aus ihrer Verschmelzung in querer Richtung mit gleichartigen benachbarten Zellreihen würde dann die vollendete Muskelfaser hervorgehen. Dieser Modus ihrer Entwicklung entspricht wenigstens einigermaassen dem thatsächlichen Befund. Zwar liegen die Verhältnisse hier nicht so, dass sie eindeutige Schlüsse mit Sicherheit erlaubten, wohl aber spreehen sie weit mehr zu Gunsten dieser Ansicht, als für die Annahme einer Entwicklung aus je einer unter Vermehrung ihrer Kerne mehr und mehr an Länge und Dicke zunehmenden Muskelzelle."

Zaborowski schreibt:

„In der Nähe soleher atrophiseher Fasern, aber erst gegen Ende des dritten Monats, habe ich spindelförmige Elemente — nicht in sehr grosser Menge — angetroffen, welche ganz den Charakter junger Muskelfasern darboten. Ihre Kerne sind ziemlich gross, rundlich, von regelmässiger Form, bei starker Vergrösserung gewahrt man Chromatinfäden darin. Die grösste Dicke dieser Zellen übertrifft nur um ein Weniges diejenige ihrer Kerne. Die Mehrzahl dieser Zellen zeigen sehr deutliche Querstreifung, und da, wo diese fehlt, ist das Protoplasma feinkörnig. — Die jungen Muskelfasern sind meist den alten Muskelfasern parallel gerichtet, hier und da nehmen sie auch eine andere Richtung an. Dieselben haben zur Zeit noch kein Sarcolemm."

Drei Monate nach der Verletzung pflegt die Muskelregeneration nach dem übereinstimmenden Urtheil der Untersucher, soweit dieselben überhaupt eine solche annehmen, so weit vorgeschritten zu sein, dass diesen wenigen Muskelspindeln Zaborowski's eigentlich fast nichts zu thun mehr übrig bleibt. Ob dieselben sich aus den „richtigen Muskelzellen", die Zaborowski schon am 6. Tag, allerdings auch noch nach drei Monaten nachwies, herausbilden, lässt sich aus der Darstellung nicht entnehmen; sollte Zaborowski dieser Meinung sein, so wäre das eine, mit den Beschreibungen anderer Autoren schwer zu vereinigende, äusserst verzögerte Entwicklung. Viel eher könnte man daran denken, dass es sich um Abspaltungen Seitens bereits ausgebildeter Muskelfasern handeln würde.

Endlich die viel citirte, grösstentheils in dem Laboratorium Cohnheim's angestellte Arbeit Kraske's, die Klebs noch ganz neuerdings als „eine augenscheinlich sehr sorgfältige" bezeichnet und dessen Darstellung mit einer kleinen Abweichung u. A. auch Ziegler sich angeschlossen hat. Ich habe schon vorher ein schwerwiegendes Bedenken geäussert (Seite 19), welches, wie mir scheint, wohl weniger die Befunde Kraske's, als vielmehr ihre Deutung in Frage zu stellen geeignet ist. Ich will weiter darauf hinweisen, dass die Untersuchungstechnik,

besonders die Anfertigung grosser und dünner Schnitte, vor 15 Jahren doch noch sehr im Argen lag, dass KRASKE wesentlich an Alkoholpräparaten arbeitete, die dem Studium der Degenerationen, besonders der Verfettung, wenig günstig liegen, dass er sich endlich auf die ersten sieben Wochen des Vorganges beschränkte. Gerade der KRASKE'schen Arbeit mangelt der topographische Ueberblick über das ganze Feld des Regenerationsvorganges, und auch seine Abbildungen bringen vielmehr Einzelbilder, die zum Theil geradezu eine von der KRASKE'schen abweichende Erklärung herausfordern, als übersichtliche Darstellungen. KRASKE gibt mit grosser Bestimmtheit an, dass die Muskelzellen vom 13. Tage an durchweg die Spindelform angenommen haben, dass Ende der 3. Woche die Querstreifung beginnt, Ende der 4. Woche vollendet ist; zu dieser Zeit hat sich auch das Sarcolemm gebildet. Bis Ende der 3. Woche sind die Muskelspindeln einkernig, dann haben die Kerne sich gestreckt, und es hat die Theilung eben begonnen. Eine Woche später haben sich die Kerne stark vermehrt und gleichmässig über die ganze Faser, peripher und alternirend, vertheilt. Vom 7. bis 10. Tag besitzen die Spindelzellen eine Länge von durchschnittlich 0,0317 mm, am 13. Tage von 0,04 mm, Ende der 3. Woche von 0,075 bis 0,1 mm.

Ich muss ganz offen gestehen, dass gerade diese, ich möchte fast sagen, mathematische Sicherheit, mit welcher KRASKE an Hand einer nach heutigen Begriffen unvollkommenen Technik den so überaus verwickelten Gegenstand in die einfachsten Formen bringt, meine frühere Ueberzeugung von der Richtigkeit der in Frage stehenden Arbeit stark ins Schwanken gebracht hat. Eine entscheidende Ueberzeugung konnte indessen nur eine sorgfältige und unbefangene Nachprüfung verleihen. Dass diese mir die Irrthümlichkeit der WEBER-KRASKE'schen Lehre darthat, geht aus der früheren Darlegung hervor; ich habe niemals eine einkernige quergestreifte Muskelspindel zu Gesicht bekommen, wie sie KRASKE z. B. in seiner Figur 4 abbildet.

Das Wort VON RECKLINGHAUSEN'S mag denn wie zu Beginn so auch am Ende dieses kurzen geschichtlichen Ausfluges zugleich als Ausdruck meiner eignen Anschauung [1]) stehen:

„Der wirkliche Uebergang, das Fortschreiten der neuen Muskelzellen in Spindeln mit quergestreifter Substanz ist bis jetzt nur Hypothese."

1) Daran vermag auch die Arbeit von R. DOZE (De la régénération du tissu musculaire strié, Lyon 1881), welche ich mir nachträglich verschafft habe, nichts zu ändern; man vergleiche dessen Angaben auf Seite 94, 96—99, 104, 109—113, 123, 134, 140, 141.

Die Kernwucherung, das erste Zeichen selbstthätiger Gegenwirkung an den Primitivbündeln, beginnt bald nach Eintritt der exsudativen Entzündung und eilt ihrerseits der Proliferation des Bindegewebes um eine kleine Spanne Zeit voraus. Sie setzt zwischen der 4. und 6. Stunde nach der Verletzung ein, und an Präparaten, welche nach dieser Frist angefertigt werden, macht sich bereits eine Vermehrung der Muskelkerne bemerkbar. Die letztern sind grösser, länger, meist auch dicker geworden, haben sich stäbchenartig gestreckt und sind theilweise durch seitliche einander entgegenstrebende Einfurchungen in zwei oder mehrere annähernd gleichgrosse neue Kerne zerfallen, die zunächst dicht, mit glatten Berührungsflächen aneinander liegen, manchmal geradezu als Vierecke oder Rechtecke erscheinen, während die beiden Endkerne konisch oder ovalär abgerundet die Reihe schliessen. Das Chromatin ist dabei gegenüber den ruhenden Kernen vermehrt, in Form kleiner glänzender Körner oder Fäden, so dass die Kerne dunkler erscheinen; von einer diffusen Vertheilung des Chromatins, besonders an der Peripherie des Kerns, habe ich mich nicht überzeugen können; die Kernmembran bleibt bei dem ganzen Vorgang erhalten. Von achromatischen Figuren am Protoplasma habe ich nichts wahrnehmen können. Die Kernwucherung beschränkt sich keineswegs auf die Muskelfasertheile, welche nahe der scholligen Zerklüftung oder der Nekrose liegen, sondern breitet sich, allerdings in abnehmender Stärke, weithin über den Schnitt aus. Die Quer- oder Längsstreifung, soweit sie erhalten, reicht bis dicht an die wuchernden Kerne heran, von einem Hof irgendwie veränderten Muskelprotoplasmas ist nichts zu sehen. Die Kerne liegen zunächst ausschliesslich an der Innenfläche des Sarcolemms, indessen schon nach 16 Stunden findet man sie im Innern der contractilen Substanz, sogar in der Mitte derselben; bei etwas schräg getroffenen Muskelfasern überzeugt man sich durch Heben und Senken des Tubus, dass es sich nicht etwa um von aussen eingedrungene Zellkerne, sondern wirklich um die nicht zu verkennenden Kernstäbchen handelt. Der Querschnitt desselben ist rund, oval oder etwas unregelmässig. Ausnahmsweise glaube ich auch Bilder gesehen zu haben, welche auf einen in der Längsrichtung erfolgenden Theilungsprocess an den stäbchenförmig verlängerten Kernen oder an den schon gebildeten dichten Kernreihen hindeuteten; und ein solcher Vorgang würde das Vorkommen dicht nebeneinander liegender Kernreihen wohl verständlich machen, ich möchte ihn aber nicht mit Sicherheit behaupten. Nach 6 Stunden maass ich Kernstäbchen in der Länge von beiläufig 0,02 mm und darüber; gleichzeitig bestanden Kernreihen, die sich aus 6 und mehr Einzelgliedern zusammensetzten. Manchmal erfolgt die Quertheilung auch an vergrösserten, chromatinreichen, mehr ovalen Kernen. Nach 16 Stunden besass ein Kernstab, eben im Zerfall begriffen, eine Länge von etwas über 0,1 mm.

Die beschriebene Kerntheilung erreicht in den ersten Tagen — die Zeit vom 3. bis etwa 6. Tag scheint den Höhepunkt zu bilden — einen ganz ausserordentlichen Grad, und werde ich in der Folge noch einige Maassangaben darüber zu machen haben.

Von da ab klingt die Wucherung der Muskelkörperchen, die ihrerseits die Entstehung der Muskelzellen und Muskelzellschläuche herbeiführt, sehr allmählich ab, so zwar, dass sich nach 118 Tagen auch an den alten Fasern das Gleichgewicht noch nicht wieder hergestellt hatte, ihr Kernreichthum übertrifft zu dieser Zeit die Norm, und man sieht verlängerte Kernstäbe und Kernreihen.

Mit Sicherheit habe ich an den alten Muskelfasern zu keiner Zeit eine anderweitige Art der Kerntheilung, besonders keine Karyomitosen nachweisen können. Nur ein einziges Mal, nach 2 Tagen, sah ich eine ziemlich kleine unregelmässige, aus Körnern und schlecht ausgebildeten Schleifen zusammengesetzte chromatische Figur, die ich in oder auf die contractile Substanz verlegen musste. Manchmal allerdings schienen auf den ersten Blick typische Mitosen der Muskelfaser selbst anzugehören; allein ein sehr scharf begrenzter heller protoplasmatischer ovaler oder rundlicher Hof erweckte dann doch begründeten Verdacht, dass die Kerntheilungsfigur von einer Bindegewebszelle des Perimysium internum oder einer Muskelzelle herrührte. Mit Bestimmtheit kann ich wohl sagen, dass die Karyomitose, wenn sie vorkommt, jedenfalls nur eine Ausnahme darstellt.

Hält man sich an das bekannte Schema der Kerntheilung von Arnold, so ist es schwer, die beschriebenen Kerntheilungsbilder darin unterzubringen. Von einer directen Segmentirung, bei welcher ein heller bläschenförmiger Kern, ohne eine Veränderung in seiner Form und in der Anordnung der chromatischen Substanz zu erfahren, in der Aequatorialebene oder in den Segmentalebenen in zwei oder mehrere nahezu gleiche Theile zerlegt wird, kann nicht wohl die Rede sein, da es sich im vorliegenden Falle um eine mehr oder weniger ausgesprochene Vermehrung des Chromatins, sowie um eine Vergrösserung und meist auch um eine Formveränderung des Kerns handelt. Aus den gleichen Gründen muss auch die directe Fragmentirung ausgeschlossen werden. Bleibt nur die indirecte Fragmentirung Arnold's [1]), welche mit einer Zunahme der chromatischen Kernsubstanz eingeleitet wird, wenn auch die Bezeichnung der „indirecten Segmentirung" vielleicht zutreffender wäre; der Name ist indess bereits für die Karyomitose üblich. Bei langen bandförmigen Kernen kann es schon in diesem Stadium zur Zerschnürung kommen. Diese Definition könnte zur Noth stimmen. Dabei habe ich aber die „veränderte Anordnung der chromatischen Kernsubstanz, welche namentlich die Kernrindenschicht einnimmt",

1) Virchow's Archiv, Bd. XCIII und XCVII.

ebenso den fädigen Zusammenhang der neuen Kerne mit der Kernfigur oder unter sich, sowie die diffuse Anordnung des Chromatins weggelassen. Wenn alles das angänglich ist, mag es bei der obigen Bezeichnung bleiben.

Meine Angaben über die Kerntheilung an den alten Muskelfasern stimmen nicht durchwegs mit den Befunden der Autoren, von denen ich nur die anführe, welche nach den modernen Methoden untersuchten. Steudel, der sich allerdings auf die ersten Tage beschränkte, verzeichnet ähnliche Ergebnisse, ebenso nach ihm Klebs.

Schon vorher, 1885, hatte Tizzoni an Kaninchen, denen er Schnittwunden an der Oberschenkelmusculatur beibrachte, vom 5. Tage an karyomitotische Figuren nicht nur in den Bindegewebszellen, sondern auch an den Sarcolemmkernen und den Muskelkernen im Innern der contractilen Substanz selbst auftreten sehen, an denen sich alle Stadien der progressiven und regressiven Metamorphose verfolgen liessen.

Das Original der Tizzoni'schen Arbeit konnte ich nicht erhalten; so mag es denn dahingestellt bleiben, ob die Karyomitosen vielleicht sich auf die Muskelzellen oder auf neugebildete Fasertheile beziehen, die sich anders verhalten als die alten Abschnitte.

Leven kennt an den alten Muskelfasern — wie ich gestehen muss, ist mir dies nach meinen und Anderer Untersuchungen nicht recht verständlich — ausschliesslich die typische Karyomitose. „Der Kerntheilung geht von Anfang an, schon innerhalb der Muskelfasern, eine Mitose voraus, und aus ihr, wie aus der Differenzirung des Faserinhaltes, bildet sich frühe der Muskelzellenschlauch". Auch für die folgenden Tage scheint er die langen, semmelzeilenförmigen Kernreihen nur aus mitotischer Karyokinese herleiten zu wollen.

Anders Zaborowski: er nimmt eine Kerntheilung durch directe Segmentirung, durch indirecte Segmentirung und durch indirecte Fragmentirung an.

„Die directe Segmentirung ist die im Muskelgewebe am häufigsten vorkommende Art von Kerntheilung. Sie wurde von allen Forschern eingehendst geschildert, und da ich dem bereits Bekannten nichts Neues zuzufügen habe, werde ich mich nicht lange dabei aufhalten. Ich habe nur zu bemerken, dass diese Art von Kernwucherung sich fast ausschliesslich da vorfindet, wo das verletzende Agens nicht stark genug wirkt, um sofort schollige Zerklüftung der Muskelfasern hervorzurufen. Man findet sie nur in Muskelfasern, die ihren Contour und zum wenigsten die Längsstreifung bewahrt haben. Bei stärkerer Verletzung finden sich die beiden andern Arten von Kerntheilung." (A. a. O. S. 425.)

1) Sulla fisiopatologia del tessuto muscolare striato, communicazione preventiva, Gazetta degli Ospitali, Nr. 31, 1885 (Referat von Krause in Virchow-Hirsch's Jahresbericht).

Ich habe oben die Gründe angeführt, welche mich verhinderten, diese Art der Kerntheilung als eine directe, wie es Zaborowski will, zu bezeichnen. Dann aber möchte ich der angeführten Stelle Zaborowski's gegenüber, die sonst zweifellos viel Richtiges enthält, der Arbeit Steudel's, die Zaborowski unbekannt geblieben ist, das Verdienst gewahrt wissen, soviel mir bekannt, zuerst nach der in dieser Frage doch allein entscheidenden modernen Fixations- und Färbetechnik gezeigt zu haben, dass bei diesem bestimmten Vorgang eine Art der Kerntheilung, mag man sie nun directe Segmentirung oder indirecte Fragmentirung oder wie anders nennen, eine ganz vorwiegende Bedeutung gegenüber der als Typus hingestellten Karyomitose gewinnt. Durch die früheren Untersuchungsmethoden liess sich die Art der Kerntheilung, welche zur Bildung der bekannten Kernreihen führt, nicht genauer bestimmen, und noch die Arbeit Leven's zeigt, dass der Annahme, die Kernwucherung könne ausschliesslich auf dem Wege der Karyomitose zu Stande kommen, grundsätzlich kaum etwas im Wege steht, wenn ich auch ebensowenig wie Steudel, Zaborowski, Klebs u. s. w. die Angaben Leven's als richtig anzuerkennen vermag.

Zur indirecten Fragmentirung schreibt Zaborowski:

„Es leidet keinen Zweifel, dass bei der Muskelentartung Kernformen vorkommen, welche der regressiven Metamorphose angehören. Es betrifft dies Kerne, die durch ihre Blässe, ihre Volumverminderung und die vollständige Abwesenheit ihrer chromatischen Substanz und des perinucleären Protoplasma offenbar als in Entartung begriffen gekennzeichnet sind."

„Aber bei einer grossen Zahl von in Fragmentirung begriffenen Kernen kann man Wachsthumserscheinungen wahrnehmen. Erst wurstförmig und gewunden, werden sie dann gerade und gestreckt. Dieses Wachsthum findet man hauptsächlich während der 2—3 ersten Tage nach erfolgter Muskelverletzung und besonders in Muskelfasern, die keine zu starke Veränderung erlitten haben. Später wird die indirecte Fragmentirung selten, und nach Ablauf einer Woche habe ich sie nicht mehr gefunden, während die zerfallenden Kerne, die ich ihrer Beschaffenheit wegen für abgestorben halte, und die sich anfänglich nur da vorfinden, wo die Verletzung stark genug war, ein Absterben der ganzen Faser zu bedingen, sich auch noch viel später vorfinden. Man kann sie sogar noch 3 Monate nach erfolgter Muskelverletzung antreffen."

Ich habe diese Bemerkungen absichtlich abgedruckt, damit sie als Vervollständigung der bisherigen Schilderung dienen können; allerdings muss ich sagen, dass sich weder aus der Beschreibung, noch aus der Abbildung entnehmen lässt, dass es sich bei dieser „indirecten Fragmentirung" Zaborowski's um einen wirklichen Kerntheilungsprocess handelt.

Die indirecte Segmentirung scheint Zaborowski ebenso wie ich wesentlich nur an den sich bildenden und den fertigen Muskelzellen, nicht aber an den erhaltenen Fasern gesehen zu haben:

„Einige Male hatten die Fäden das Aussehen regelmässig gebrochener Linien und schienen aus regelmässig angeordneten Körnchen zu bestehen (Balbiani-Pfitzner's Chromatinkugeln, Strasburger's Mikrosomenscheiben). Eine Kernmembran habe ich während der mitotischen Theilung niemals wahrnehmen können, wohl aber stets um den Kern eine breite helle Zone, jenseits der sich noch eine Schicht feinkörnigen Protoplasmas vorfand. Vor Ablauf des ersten Tages nach erfolgter Verletzung habe ich niemals in den Muskelkernen karyokinetische Figuren wahrnehmen können. Ihre Zahl nimmt bis zum 6. Tage zu, zu welcher Zeit auch die Sarcolemmschläuche mit gewucherten Kernen erfüllt, Waldeyer's Muskelzellschläuche fertig sind. Dann hat die karyokinetische Theilung auch ihren Höhepunkt erreicht und nimmt dann stetig ab, um etwa am 15. Tage zu verschwinden."

„Die contractile Substanz der Muskelfasern, in welchen sich karyokinetische Kernfiguren vorfinden, ist immer und in verschiedenem Grade verändert. In vollkommen normalen Muskelfasern habe ich solche Kerntheilungserscheinungen niemals wahrgenommen. Ebenso finden sie sich niemals da, wo die contractile Substanz vernichtet ist. Dieselben finden wir am häufigsten in denjenigen Muskelfasern vor, deren Längsstreifung verschwunden und deren Querstreifung sehr unregelmässig geworden ist. Dieser Zustand findet sich hauptsächlich am Ende der ersten Woche."

Von der geschilderten vergänglichen Muskelzellenbildung möchte ich einen Vorgang absondern, der sich als eine unter starker Kernvermehrung einhergehende vielfache Längsspaltung grösserer Muskelfaserabschnitte kennzeichnet, welche zur Bildung von zahlreichen schmalen Bändern, von muscolären Spindelzellen und von Spindelzellenverbänden führt. Diese neuen Elemente besitzen die Bedeutung von jungen Muskelfasern und sind einer fortschreitenden Entwicklung fähig.

Leven scheint ebenfalls derartige Bilder gesehen zu haben, wenn er bei der Erklärung des Zustandekommens der sogenannten „bandförmigen Platten" schreibt:

„Nach meinen Beobachtungen kann ich mich dieser Auffassung (Kraske's, dass nämlich die „bandförmigen Platten" Theile alter Muskelfasern sind, die durch Abspaltung von Muskelzellen und longitudinale Zerklüftung in ihrer Form verändert worden sind) anschliessen, darf sie aber noch dahin erweitern, dass die Abspaltung sich nicht nur auf einzelne Zellen beschränkt, sondern dass sich auch ganze „bandförmige Platten" schon als solche von der alten Faser trennen, ja dass sich eine Muskelfaser oft in 2, 3 oder mehr solcher Platten zerlegt, deren einander zugewendete Ränder sich vollkommen entsprechen. Es kommt hinzu die Uebereinstimmung in der Beschaffenheit ihres Proto-

plasma mit demjenigen der in Proliferation begriffenen Muskelfaser, während die vollständig isolirten Muskelzellen eine viel hellere Substanz besitzen. Von Sarcolemm ist an den Platten in der Regel nichts zu erkennen: ausnahmsweise jedoch kann man es noch an dem von der Muskelfaser abgewendeten Rande derselben wahrnehmen."

„Die bandförmigen Platten gehen in ihren ursprünglichen Formen schliesslich unter, indem sie vollständig zu Muskelzellen zerfallen, und haben somit dieselbe Bedeutung wie die Muskelzellenschläuche, von denen sie sich nur durch eine geringere Energie des Proliferationsvorgangs unterscheiden."

Die in Frage stehende Längszerspaltung (Fig. 10, Taf. V) beschränkt sich nicht etwa, wie die Wucherung der Muskelzellen, auf kurze Faserabschnitte, sondern es betheiligen sich daran so erhebliche Theile, dass die betroffenen Fasern weithin sich zwischen unveränderte alte Primitivbündel hineinerstrecken. Auch eine Anzahl von seitlich an der Nekrose vorbeilaufenden Muskelfasern geht den gleichen Zerfall ein, der dann zu einer mehr oder weniger weitgehenden Lockerung oder zu völliger Lösung des ununterbrochenen Verlaufs führt. Eingeleitet wird die Zerspaltung durch eine — und hierin weiche ich von der Darstellung Leven's ab — ganz gewaltige Kernwucherung, die an diesen zunächst wenig veränderten quergestreiften Fasern durch indirecte Fragmentirung eine grosse Masse von meist in langen Reihen gestellten Kernen hervorbringt. Schon während dieser Proliferation verliert die contractile Substanz ihre Querstreifung, sie wird mehr gleichmässig, behält aber, wie Leven ganz richtig angiebt, ein etwas dunkleres Aussehen, welches auch in Fig. 10 hervortritt. Aus der Spaltung ergeben sich nun einmal bandartige Gebilde, äusserst kernreich, glatt begrenzt, manchmal so lang als der zerfallende Faserabschnitt selbst. Die Breite wechselt, so dass eine oder zwei oder mehr Reihen von Kernen, die übrigens auch in kleinen Haufen oder unregelmässig vertheilt sein können, neben einander Platz finden. An dem Protoplasma macht sich schon sehr frühzeitig eine leichte Andeutung von Längsstreifung erkennbar.

Sehr auffallend sind schmalste Fasern, die sich als Längsverbände von Spindelzellen darstellen, und welche ich ebenfalls abgebildet habe (Fig. 10, Taf. V). Es sind äusserst lange, in zarte Spitzen auslaufende Muskelspindeln, die zu zweit oder zu mehreren zusammenhängen und ohne Zweifel in dieser Form von Anfang an abgespalten worden sind.

Ich möchte fast glauben, dass es solche Bildungen sind, welche den mehrfach, zuletzt noch von Leven geäusserten Glauben erweckten, dass sich unter Umständen einzelne Muskelspindeln in ihrer weiteren Entwickelung zu derartigen Complexen vereinigen sollen. Ich habe keine Veranlassung, diesen, an und für sich ja nicht sehr wahrscheinlichen Vorgang anzunehmen, und muss mich auch gegenüber der Vermuthung Leven's ablehnend verhalten, dass derlei Spindelzellenverbände

durch seitliches Zusammenfliessen sich zu dickeren Fasergebilden umwandeln können; derartige Bilder möchten eher auf einen in umgekehrter Richtung verlaufenden Process hindeuten.

Die Einzelspindeln zeigen ähnliche Eigenschaften, sie treten an Zahl gegenüber den Bändern und Spindelzellencomplexen eher etwas zurück.

An diesen Muskelfasern lassen sich gleichzeitig zwischen den beschriebenen Gebilden keine der runden oder vielgestalteten Muskelzellen nachweisen, womit indessen nicht gesagt sein soll, dass eine Muskelfaser, die an ihrem Stumpfe Muskelzellen producirt, nicht in ihrem weiteren Verlauf die geschilderte Zerspaltung eingehen kann.

Die Tochterfasern stehen zu einem Theil mit den alten Muskelfasern in ununterbrochenem Zusammenhang; letztere gehen dann durch eine kernreichere Zone ohne deutliche Querstreifung in das gewohnte Verhalten über. Die meisten Bänder und Spindelzellenverbände bilden indessen für sich bestehende Elemente und auch erstere laufen an ihren Enden zunächst in lange zarte Protoplasmaspitzen aus.

Die volle Entwicklung des geschilderten Zustandes fällt etwa auf den dritten bis fünften Tag nach der Verletzung, so dass er sich etwas später herausbildet als die isolirten Muskelzellen.

Das Sarcolemm der Mutterfaser geht meist gleichzeitig verloren, in anderen Fällen erhält es sich längere Zeit, und es sieht manchmal so aus, als ob Sarcolemm im Verein mit Kernreihen und etwas Protoplasma eine selbständige Bedeutung gewänne, natürlich müsste dann auch eine Längsspaltung des Schlauches eintreten, was ja wohl auch der Fall sein kann.

Sehr frühzeitig, schon am vierten oder fünften Tage, zeigt sich eine Anzahl der Bänder (siehe Figur 10, Tafel V) sowie von Spindeln und Spindelcomplexen von einer wechselnden Menge kleinster oder etwas grösserer Fetttröpfchen durchsetzt.

Was ist nun das Schicksal dieser abgespaltenen Stücke der alten Muskelfasern?

Auch hier muss man sich von vornherein klar machen, dass ein Auswachsen jedes derselben zu einer quergestreiften Muskelfaser zu einer Ueberproduction führen würde, wie sie zu keiner Zeit des Regenerationsvorganges besteht.

In der That lässt sich nachweisen, dass der grösste Theil ähnlich wie die Muskelzellen nur ein vorübergehendes Dasein fristet; die Infiltration mit Fetttröpfchen nimmt mit dem Laufe der Tage an den Bändern und Spindeln immer mehr zu, befällt immer zahlreichere derselben, so dass sie ohne Zweifel dem völligen Zerfall und der Resorption unterliegen. Namentlich sieht man derartige Bilder gegen Ende der zweiten Woche, da denn gerade die einzelnen Spindelzellen oft förmlich mit Fetttröpfchen ausgestopft erscheinen.

Vom Anfang der dritten Woche an treten diese Gebilde sehr rasch in den Hintergrund, um bald völlig zu verschwinden. Aehnliche Formen allerdings tauchen auch weiterhin von neuem auf, die aber mit den alten Abspaltungen unmittelbar nichts zu schaffen haben.

Bis Ende der ersten, Anfang der zweiten Woche gehen neben den Entartungserscheinungen Vorgänge fortschreitender Entwicklung einher. Ich kann Leven darin Recht geben, dass in den breiteren Bändern auch weiterhin noch unter fortdauernder Kernproliferation seitliche Abspaltungen von Zellen oder Zellverbänden oder dünneren Bändern stattfinden, und dass einzelne Bänder ebenso wie ihre Abkömmlinge schliesslich völlig in Spindelzellen und Spindelzellencomplexe sich auflösen können, die ihrerseits wieder die gleich zu erwähnenden fortschreitenden Veränderungen einzugehen im Stande sind. Aber ein grosser Theil der Bänder und Spindelzellenverbände bleiben als solche erhalten und gehen als solche in der Mehrzahl zu Grunde.

Zunächst freilich beobachtet man an den Spindelzellen und deren Verbänden Kerntheilungsvorgänge, soviel ich gesehen habe, sowohl nach dem Typus der Karyomitose als durch indirecte Fragmentirung, so dass die Einzelzellen, welche wohl von Anfang an zum Theil mit zwei oder mehr Kernen von der Mutterfaser sich lösten, sowie ihre Complexe an Kernen zunehmen und sich gleichzeitig in Länge und Breite strecken. Es ist sehr wahrscheinlich, dass auf diese Weise neue Bänder gebildet werden, denn diese überwiegen schliesslich erheblich die nur noch spärlich vorhandenen, dann allerdings sehr grossen Muskelspindeln. An den bandartigen Gebilden habe ich keine Mitosen, sondern nur die beschriebene indirecte Fragmentirung sehen können. Gegen Ende der zweiten Woche kommen Kernwucherungen dieser oder jener Art nur noch ausnahmsweise vor.

Ueber die Form des Querschnittes der dickeren Abspaltungen kann ich nur sagen, dass ich sie, ihrer Entstehung gemäss, für wechselnd, meist wohl etwas unregelmässig rund oder oval halten muss; der Ausdruck kernreiches „Band“ scheint mir von dem Aussehen her genommen zu sein, welches die fraglichen Bildungen von der Fläche her gewähren.

Querstreifung konnte ich an den Bändern, Einzelspindeln und Spindelzellen zu keiner Zeit entdecken, wohl aber nimmt die erwähnte Längsstreifung der Bänder an Deutlichkeit zu, und auch an den Spindeln sind Spuren davon zu entdecken.

Den Höhepunkt ihrer Entwicklung erreichen diese Gebilde etwa Ende der zweiten Woche, und sie stellen dann die Hauptmasse jenes dichten bei schwacher Vergrösserung (Figur 3, Tafel II) spindelzellig erscheinenden Gewebssaumes dar, welcher sich bei starker Vergrösserung in seiner wahren Zusammensetzung (Figur 5, Tafel III) offenbart. Bindegewebselemente sind in demselben verhältnissmässig spärlich ver-

treten, wohl aber noch anderweitige neue Muskelbestandtheile, wie ich später zu zeigen suchen werde.

Es ist vielleicht mehr als Zufall, dass Kraske für dieselbe Zeit — den 13. Tag — angibt, dass sich nunmehr nur Spindelformen der Muskelzellen vorfinden, welche sich in breiten, parallel angeordneten Zügen vereinigen, Bilder, welche sich auch an den erwähnten Figuren wiederfinden. Die Deutung indessen muss anders ausfallen, wenn ich auch nicht in Abrede stellen will, einmal, dass noch ein- oder mehrkernige Spindelzellen vorhanden sind, ferner aber Schrägschnitte von Spindelzellenverbänden und von schmalen Bändern, die eine Verwechslung mit gesonderten Muskelspindeln sehr wohl möglich erscheinen lassen (Fig. 5, Tafel III).

Ich will gleich noch alles anführen, was ich über diese Abspaltungsproducte zu sagen habe. Mit Sicherheit glaube ich behaupten zu können, dass ein geringer Bruchtheil derselben erhalten bleibt und sich höchst wahrscheinlich zu kürzeren oder längeren, quergestreiften Muskelfasern umwandelt; immerhin tritt diese Art des Regenerationsvorganges gegenüber der später zu schildernden durchaus in den Hintergrund. Ich habe mich, an Präparaten aus der ersten Hälfte der zweiten Woche, überzeugt, dass an völlig abgesonderten langen kernreichen Bändern das gegen die Verletzungsstelle hin gerichtete Ende kolbig anschwoll, sich mit Kernen füllte und überhaupt diejenigen Veränderungen einging, welche ich gleich als terminale Knospenbildung werde näher beschreiben müssen. Das andere Endstück der Faser lief in eine zarte protoplasmatische Spitze aus. Weiterhin ist es mir allerdings nicht mehr möglich gewesen, diese Bildungen sicher zu unterscheiden von den Knospen und Fasern, welche von den alten Primitivbündeln ausgehen. Haben die bandartigen Abspaltungen ihren Zusammenhang mit der Mutterfaser bewahrt, so stellen sie schliesslich, falls sie gegen die Narbe hin auswachsen, ebenfalls nichts anderes als terminale Muskelknospen im Sinne E. Neumann's dar.

Der beschriebene mit zur Regeneration gehörige Process der Abspaltung darf nicht mit der Muskelzellenproliferation in eine Linie gestellt werden. Es sind nicht „embryonale Muskelzellen", um im Sinne der Autoren zu sprechen, die gleichsam eine frei werdende Brut der alten Muskelfaser darstellen; sondern das alte Primitivbündel zerfällt in eine grosse Anzahl allerdings modificirter junger Muskelfasern, die ihrerseits, ohne den Entwicklungsgang der embryonalen Muskelbildungszellen zu durchlaufen, durch einfaches unter Kernwucherung und Zunahme des Protoplasma einhergehendes Längenwachsthum zur neuen Muskelfaser sich auszubilden im Stande sind.

Auch Kölliker scheint diesen Unterschied zu machen, wenn er (a. a. O.) gegenüber der Sarcoblastentheorie Margo's und Paneth's

bemerkt, dass er „Abspaltungen von bereits vorhandenen Muskelfasern in die Kategorie von Theilungen stellen würde".

„Am wahrscheinlichsten" fährt Kölliker fort „ist es, dass Muskelfasern auch beim Erwachsenen, wie bei älteren Embryonen nur entstehen durch Wachsthum schon vorhandener Fasern und durch Theilungen und Abspaltungen von solchen unter Mitbetheiligung von Kernwucherung. In dieser Weise könnten offenbar nicht nur Längsspaltungen ganzer Fasern vor sich gehen, sondern auch Abspaltungen selbst kleiner kernhaltiger Theile solcher, die dann echte Sarcoblasten darstellen würden, wie sie vielleicht Kühne und manch' andere gesehen haben."

Ich werde in der Folge noch einmal auf diese Anschauung Kölliker's zurückkommen müssen, welche durch die Untersuchungen von Felix eine feste Stütze gewonnen haben.

Solange an der Verletzungsstelle die Erscheinungen der Entzündung und Wucherung andauern, steht die angrenzende Musculatur unter einer ausgesprochenen Neigung, sich in der Längsrichtung zu spalten. Diesem Vorgang kommt meines Erachtens neben der später zu beschreibenden Knospenbildung die wesentlichste Bedeutung bei der Regeneration zu, indem sie nicht sowohl für den unmittelbar an der Verletzungsstelle selbst verursachten Muskeldefect, als vielmehr für die weiterhin durch Entartung oder sonstigen Zerfall zu Grunde gegangenen Fasern Ersatz zu leisten bestimmt ist. Diese Art der Regeneration in seitlicher Richtung führt mit zu einer musculären Ueberproduction, die sich im Aussehen der alten Narbe noch deutlich kundgibt.

Ich sehe in dieser Erscheinung wesentlich den Ausdruck einer den quergestreiften Muskelfasern innewohnenden Eigenthümlichkeit, in der Längsrichtung unter bestimmten Umständen zu schmäleren Fasern zu zerfallen, und kann die Ansicht E. Neumann's nicht theilen, dass die Primitivbündel ausschliesslich in passiver Weise durch das wuchernde Gewebe des Perimysium internum auseinander gedrängt werden sollen; letzteres wächst eben da hinein, wo der Widerstand vermindert oder aufgehoben ist. Insofern allerdings gewinnt das wuchernde Bindegewebe eine bedeutendere Rolle, als es die sich spaltenden Theilstücke auseinanderdrängt und dieselben in einer Weise räumlich trennt, wie es die Muskelfasern an und für sich ja nicht zu thun vermöchten. Nur sehr langsam verliert sich diese Tendenz, die mit der Kernwucherung offenbar in innigem Zusammenhang steht.

Ihren optischen Ausdruck scheint sie zunächst schon darin zu finden, was fast alle Untersucher betonen, dass die Querstreifung schon nach wenigen Stunden vielfach der Längsstreifung weicht, welche dann

sehr rasch auf die meisten Muskelfasern übergreift und namentlich die ersten Wochen erheblich vorherrscht, um erst dann ganz allmählich die Querstreifung wieder stärker hervortreten zu lassen.

Vom zweiten Tage ab erfolgt nun eine thatsächliche Längsspaltung, und zwar meist so, dass an einer Faser an verschiedenen Stellen spaltförmige Lücken auftreten, die, verlängert, sich zu einem einzigen grossen Längsspalt vereinigen würden. Oder die Spaltbildung erfolgt mehr unregelmässig, sie beginnt da und dort, und durch ihre Verlängerungen zu einander würde die Faser in eine ganze Anzahl dünner Bündel zertheilt werden.

In der Regel sind es kleinere oder längere Reihen gewucherter Muskelkerne, von deren Enden aus die Spaltbildung nach beiden Seiten hin sich erstreckt, so dass den sich abspaltenden Faserstücken jeweilen eine gewisse Anzahl von Kernen zu Theil wird. Nur ausnahmsweise besteht eine solche Beziehung zwischen Längszerfall und Kernwucherung nicht deutlich.

Es ist mir nicht möglich, anzugeben, ob diese Spaltung sich auf die ganze Länge einer Muskelfaser erstrecken kann. Auf grosse Entfernung hin jedenfalls. Man kann gleichsam verfolgen, wie die Spaltbildung in bestimmten Richtungen Fortschritte macht, man stösst hier und da auf lange, schmale, völlig getrennte, längs- oder auch wohl schon quergestreifte, mehr weniger kernreiche Fasern, die an einer beliebigen Stelle durch eine schmale Protoplasmabrücke, die zu beiden Seiten von wucherndem Perimysium internum umgeben ist, mit ihren Längsseiten in Verbindung stehen: auffallende Bilder, denen ich z. B. am 10. Tage nach der Verletzung begegnete.

In ähnlicher Weise möchte ich jene gar nicht so sehr seltenen Befunde erklären, wo sich ein förmliches Anastomosennetz quer- oder längsgestreifter, schmaler oder breiterer Muskelfasern darbietet, dessen Lücken wiederum durch Granulations- oder Bindegewebe ausgefüllt sind. Sie kommen wohl in der Weise zu Stande, dass eine Muskelfaser an verschiedenen Stellen auf bestimmte Strecken hin Spaltungen eingeht, die, verlängert, unter sich zunächst parallel laufen und wenigstens eine Zeitlang nicht zu Trennungen auf grössere Entfernung hin führen. Drängt nun das wuchernde Perimysium internum sich in die Lücken ein, dieselben mächtig ausweitend, so muss ein derartiges Muskelnetz erscheinen. Denkt man sich eine Verbindungsbrücke im Schnitt seitlich schräg aufwärts strebend und abgeschnitten endend, so entstehen Bilder, die mir Anfangs viel Kopfzerbrechen verursacht haben. Man sieht — z. B. am neunten Tage — — eine dicke, alte, quer- und längsstreifige, mässig kernreiche Faser, die einen senkrecht zur Längsachse gestellten plumpen scheinbaren „Fortsatz“ von etwas hellerem Aussehen abgibt, welcher nach kurzem Verlauf abschneidet. Die Streifung setzt sich auf denselben zusammenhängend

fort. Ich kann diese Bilder nur so deuten, dass eine quere Verbindungsbrücke im obigen Sinne vorliegt, die aber im Präparat die entsprechende Längsfaser nicht erreicht. Ebenso dürften einzelne gablige Theilungen im Verlauf der erhaltenen Fasern in ähnlichem Sinne aufzufassen sein, zumal wenn die Gabel sich mit ihrer Oeffnung von der Narbenseite wegwendet.

Ich habe den Eindruck, dass die Mutterfasern, welche derlei Längstheilungen eingehen, hier und da dicker als gewöhnlich sind, eine Hypertrophie, welche bei anderweitigen, atrophischen Zuständen bekannt ist, dass ferner die Tochterfasern mit der Zeit den Umfang von mittleren Primitivbündeln erreichen.

Möglicherweise bezieht sich die Figur 4 der zweiten Tafel Perroncito's auf solche Anastomosenbildungen; seine eigene Deutung lautet allerdings anders. Jedenfalls können sich solche Muskelnetze Wochen und wohl auch Monate hindurch als solche erhalten.

Ob diese Spaltungen zur völligen Abtrennung langer, kernreicher Tochterfasern führen, wage ich nicht zu entscheiden; wahrscheinlich ist es mir, weil ich mich mit Sicherheit überzeugt habe, dass von den alten streifigen Fasern meist unter Kernreihenbildung sich kürzere oder längere Tochterfasern abtrennen können, deren Enden spitz auslaufen, ohne dass der Bestand der Mutterfasern gefährdet wird.

Diese Abfurchungen sah ich am äusseren Umfang alter Primitivbündel zuerst am dritten Tage auftreten und konnte sie bis in die vierte Woche hinein noch beobachten. Es handelt sich um kleinere oder grössere meist spindelförmige Bildungen, deren Protoplasma etwas heller, feinkörnig aussah und je nach der Grösse mehrere Kerne oder lange Kernreihen, wohl auch zwei der letzteren neben einander enthielt. Die Zusammengehörigkeit mit der kernreichen Mutterfaser ergab sich nicht selten mit Sicherheit daraus, dass die Tochterfaser an dem einen Ende in wechselnder Ausdehnung, manchmal wohl auch nur noch mit dem zarten Ende mit der alten Faser in Zusammenhang stand. Die kurzen, manchmal nur zweikernigen, plump-spindligen Spaltstücke passen öfters in entsprechende, zart aber scharf geränderte Einsenkungen der alten Faser. Eine derartige von einem seitlich an der Narbe vorbeilaufenden Primitivbündel stammende kernreiche, kleine Muskelspindel, welche sich in ihrer ganzen Ausdehnung sicher überblicken liess, maass in der Länge 0,08 mm, in der grössten Breite 0,01 mm. An einer abgespaltenen Faser fand sich am fünften Tage eine Kernreihe von 0,34 mm.

Die Umwandlung der Abspaltungsproducte in neue quergestreifte Muskelfasern vermag ich nicht mit Bestimmtheit zu behaupten; sicher ist indessen, dass sich zwischen den alten Muskelfasern noch lange Zeit äusserst schmale, kernreiche, zum Theil quergestreifte Primitivbündel

in einer Zahl vorfinden, dass die anderweitigen Möglichkeiten ihrer Herkunft, u. A. auch die später zu besprechenden „lateralen Muskelknospen", nicht ausreichen wollen. Um normale schmale Fasern handelt es sich sicher nicht.

Im Uebrigen gelten für diese Abfurchungen, wenn sie sich, was ich glaube, progressiv weiter entwickeln, die gleichen Bemerkungen, welche ich früher über die Muskelbänder, Spindelzellen und deren Verbände geäussert habe.

Ich wende mich endlich zu jenen Knospenbildungen, welche, von den alten Fasern stammend, den eigentlichen Ausgangspunkt der Muskelregeneration bilden. Es liegt mir daran, von vorneherein festzustellen, dass die nachfolgenden Erörterungen im Grunde nichts weiteres als eine Bestätigung der schönen Untersuchung E. Neumann's aus dem Jahre 1868 bringen; ich glaube meinen Zweck am besten erreichen zu können, wenn ich die kurze Schilderung Neumann's zunächst hier wieder abdrucke; dass meine Darstellung eine erheblich weitschweifigere sein wird, mag mit der Nothwendigkeit entschuldigt werden, durch genaue Beschreibung jene fast allgemein obwaltenden schwer begreiflichen Missverständnisse aus dem Wege zu räumen, die einer unbedingten Anerkennung der Neumann'schen Lehre so lange entgegengestanden sind.

Neumann schreibt (a. a. O. Seite 327):

„Ungefähr am 5. bis 7. Tage nach der Verletzung zeigt sich an den Muskelfasern eine Veränderung, die ich als Knospenbildung bezeichnen würde."

„Die am häufigsten zur Beobachtung kommende Form ist die eines einfachen schmalen Fortsatzes, der sich gegen den alten breiten Theil der Faser mehr oder weniger scharf abgrenzt und dessen Ende bald stumpf abgebrochen erscheint, bald kolbig verdickt, bald spitz zugeschärft ist oder wohl auch in einen feinen, fadenförmigen Anhang ausläuft. An andern Fasern sieht man den von ihnen ausgehenden Fortsatz sich gabelförmig in zwei oder wohl auch mehrere Aeste zerspalten, die entweder unter spitzem oder nahezu rechtem Winkel auseinanderweichen. Die Endigung dieser Aeste bietet übrigens dieselben Verschiedenheiten dar, wie die der einfachen ungetheilten Fortsätze. An diese gabelförmige Endspaltung schliessen sich drittens ohne bestimmte Grenze solche Fälle an, wo man entweder an dem alten breiten Theil der Fasern oder an dem schmalen Fortsatz derselben seitliche Auswüchse sich entwickeln sieht. Dieselben sind bald nur klein und von abgerundeter Form, bald in längeren Spitzen oder Kolben ausgezogen; öfter sieht man sie an ein und derselben Faser in grösserer Zahl, und alsdann ist eine gewisse Aehnlichkeit mit einem mit Knospen besetzten Zweige nicht zu verkennen. Man kann diese letzteren Formen den zuerst beschriebenen einfachen oder mehrfachen terminalen Knospenbildungen als laterale Knospen gegenüberstellen."

In der weiteren Entwicklung unterscheidet Neumann zwei Zeiträume, deren ungefähre Grenze die dritte Woche bildet:

„Die erste Periode lässt sich als die eines irregulären, ungebundenen Waehsthums bezeichnen. In dieser fällt uns zunächst ein grosser Kernreichthum auf, die Kerne erscheinen häufig in so grosser Zahl von den alten Fasertheilen aus in die Fortsätze derselben vorgesehoben, dass diese von ihnen bisweilen fast bis zur Spitze hin erfüllt sind. Die Fortsätze zeichnen sich ausserdem durch ihre platte Form und ihren sehr ungleichen weehselnden Durchmesser aus, so dass breitere, Myeloplaxen-ähnliche Anschwellungen mit schmäleren, bandförmigen Theilen weehseln. Eine deutliche Querstreifung ihrer contractilen Substanz ist nicht vorhanden, dieselben erscheinen vielmehr entweder ganz homogen oder feinkörnig, endlich fehlen die scharfen, das Sareolemm verrathenden Contouren normaler Fasern, der Rand erscheint vielmehr feinzaekig, sägeförmig, öfters mit feinen, fadenförmigen Anhängen besetzt."

„In späteren Stadien hat ihr Kernreiehthum abgenommen, die Kerne zeigen eine ziemlich regelmässige alternirende Anordnung, die platte Form hat sieh in eine eylindrisehe umgewandelt, die Querstreifung ist deutlieh hervorgetreten, die Contouren eines Sareolemms sind deutlich siehtbar."

Aus meinen eigenen Befunden geht Folgendes hervor:

Dass vor dem 5. Tage ein Wachsthum der alten Fasern gegen die Narbe hin stattfindet, kann ich nicht beweisen und möchte die bezüglichen Angaben von Perroncito als irrthümlich in der Deutung bezeichnen.

Perroncito beschreibt schon 47 Stunden nach der Verletzung 30—80 μ lange Fortsätze der alten Fasern (bei Hunden), die am 4. Tag bereits 348—360 μ messen. Seine Abbildungen (Fig. 1, 2, 3, Tafel II) erwecken aber entschieden den Verdacht, den auch Zaborowski äussert, dass es durch Abspaltungen oder durch Atrophie veränderte alte Faserenden sind, welche ihre Kerne bereits vermehrt haben. Auf Fig. 1, Tafel I habe ich ähnliche Bilder bei schwacher Vergrösserung wiedergegeben, die meine Auffassung stützen, ich glaube sogar beweisen können: denn an verschiedenen Stellen, namentlich an der Aussenseite der Figur, treten die kernreichen, bandartigen, manchmal etwas gewundenen Bildungen, welche allmählich aus der Mutterfaser hervorgehen oder scharf sich von derselben absetzen und allerdings sehr leicht den Eindruck von Fortsätzen erwecken können, durch das zellreiche Granulationsgewebe hindurch in ununterbrochenen Zusammenhang mit den kernlosen nekrotisch-erstarrten Muskelfaserabschnitten in der untern Hälfte der Abbildung; ein Befund, welcher sich durch die Annahme von Fortsätzen nur sehr künstlich erklären liesse. Ausnahmsweise geht das atrophische Stück sogar in ein wieder breiteres, kernhaltiges, quergestreiftes Stück über, welchem dann erst die Nekrose sich anschliesst.

Gerade aber an dieser Stelle, wo sich die verschmächtigten alten Fasern dicht an die nekrotischen Theile anlegen, gelingt an Präparaten vom 6. Tage der Nachweis, dass die ersteren ein Längenwachsthum eingehen, welches sich dadurch mit aller Sicherheit, die in derlei Dingen überhaupt möglich ist, kundgibt, dass einzelne der lebenden Fasertheile zwischen die abgestorbenen hineinwachsen, die ihrerseits, wie erwähnt, ihre Form und Lage verhältnissmässig lange Zeit bewahren. Diese ersten terminalen Fortsätze bilden schmale, verhältnissmässig kernreiche, in zarte protoplasmatische Spitzen auslaufende Fasern, welche manchmal das nekrotische Faserstück von beiden Seiten her eine Strecke weit gablig umgreifen. An einem 9 Tage nach der Verletzung angefertigten Präparat hatte ein derartiger im Gebiet der Nekrose verlaufender Fortsatz bereits eine Länge von etwas über 0,1 mm.

In der Folge geht nun dieses terminale Wachsthum rasch vor sich, und ein Blick auf das bei schwacher Vergrösserung gezeichnete Bild 6 der Tafel III, welches eine Uebersicht der Narbe 18 Tage nach der Verletzung bietet, zeigt zunächst, dass das Gebiet der Granulations- und Bindegewebsentwicklung durch die musculäre Wucherung bereits bedeutend eingeschränkt ist; nicht bloss von den Rändern her, sondern sogar schon in den mittleren Theilen, an den Stellen, wo der Stichkanal, wo die nekrotisch-erstarrten Faserabschnitte lagen; sieht man doch schon bei Anwendung schwacher Linsen, wie dicht neben und zwischen freien oder in Riesenzellen eingeschlossenen nekrotischen Gewebsresten oder Kohlestückchen neugebildete musculäre Elemente verlaufen, kernreich, auf Schräg-, Quer-, Längsschnitten getroffen. Und die starke Vergrösserung enthüllt (Figur 8, Tafel IV) an diesen centralen Narbentheilen einen ganz ungewohnten Reichthum von jungen Muskelfasern, von denen sich mit aller Sicherheit behaupten lässt, dass sie neugebildet sind.

Ich habe, um mir einen annähernden Begriff zu machen, welche Strecke die terminalen Fortsätze in dieser Zeit vom 6. bis 18. Tag — es ist wohl das Stadium des raschesten Wachsthums — zurücklegen, Messungen gemacht, welche im Wesentlichen das an die Nekrose stossende Ende der alten Fasern und den Mittelpunkt der Verletzungsstelle in Betracht nehmen. Das Ergebniss war, dass das Längenwachsthum der terminalen Muskelfortsätze in dieser Periode in der Stunde etwa 0,008 mm, also beiläufig den Längendurchmesser eines rothen Blutkörperchens beträgt.

Die Bildung der terminalen Fortsätze geschieht einmal an den atrophischen Enden, ferner an den beschriebenen sonstigen Stümpfen der alten Fasern und endlich an denjenigen, welche an ihren Enden der Brut der Muskelzellen ihr Dasein gaben, mögen nun die betreffenden Fasern von vorneherein durch das Trauma durchtrennt oder aber, seitlich von der Verletzungsstelle verlaufend, erst nachträglich

durch Muskelzellenwucherung oder Zerspaltung in ihrem Zusammenhang unterbrochen worden sein; in letzterem Falle müssen die Fortsätze von der Seite her umbiegend in die Narbe hineinwachsen, Bilder, die nicht selten zu Gesichte kommen. Dass schliesslich auch Abspaltungen im Sinne terminaler Knospenbildung weiterwachsen können, habe ich bereits erwähnt. Aus der verschieden weiten Entfernung, in welcher die Stümpfe von der Narbe liegen, aus dem Umstand, dass die Muskelzellenwucherung und die Abspaltung doch ziemlich zur Ruhe gekommen sein muss, geht ohne weiteres hervor, dass die terminale Knospung nicht ein Vorgang ist, der auf einmal einsetzt und nun in gleichmässiger Entwicklung weiterschreitet; im Gegentheil muss man sich darauf gefasst machen, noch längere Zeit hindurch immer neuen derartigen Anläufen zu begegnen und gleichzeitig die verschiedensten Entwicklungsstadien vor sich zu finden. Einzelne Stümpfe der alten Muskelfasern, es sind namentlich solche, die weit zurückliegen und breit, scharfzackig enden, verharren noch längere Zeit in unthätigem Zustand.

In vereinzelten Fällen scheint die terminale Knospenbildung entweder schon frühzeitiger zu beginnen oder dann eine aussergewöhnliche Wachsthumsfähigkeit zu besitzen. So sah ich 9 Tage nach der Verletzung aus einem stark zurückliegenden, mässig kernreichen, abgerundeten Stumpf einer alten Muskelfaser einen äusserst dünnen und zarten, glattbegrenzten, aber sehr kernreichen Faden entspringen, der am Ende spindlig anschwoll und sich in der Nähe der Nekrose verlor. Ganz bestimmt muss ich einen ähnlichen Fortsatz aus der gleichen Zeit, in welchen in mehr allmählichem Uebergang eine alte dicke quergestreifte Muskelfaser endete, als neugebildet ansprechen, denn er verlief schräg über eine Anzahl von benachbarten Muskelfasern gegen die Verletzungsstelle hin, dort abgeschnitten endend; eine künstliche Verschiebung ist unmöglich; ausserdem zählte der undeutlich längsgestreifte Fortsatz ausserordentlich viel Kerne, u. A. eine zusammenhängende Kernreihe von 0,14 mm Länge, während er selbst nicht ganz die doppelte Länge besass.

Die terminalen Fortsätze wachsen von vorneherein hie und da nicht in Einzahl aus der alten Faser heraus; am 6. Tage bemerkte ich z. B. einen Muskelstumpf ganz in der Nähe der Nekrose, der in zwei kurze Fortsätze auslief, von denen der eine bald sich in zahlreiche feinste Fasern auflöste. Dann aber zeigt sich alsbald an den Fortsätzen selbst die Neigung, sich gabelig in zwei oder mehrere Aeste zu theilen, die in verschiedenen Winkeln auseinandergehen oder mehr parallel weiterlaufen; diese Theilung kann sich mehrfach wiederholen. Andere Fortsätze strahlen pinselartig in feinste Fasern aus, die dann öfters ganz ausserordentlich dünne längsgestreckte Kerne bis nahe zu ihren Enden enthalten.

Während die Fortsätze zunächst zarte, dünne Fasern darstellen,

beginnen sie am Schluss der ersten, Anfang der zweiten Woche, wenigstens zum grössten Theil, an ihrem Ende kolbig oder mehr spindelförmig anzuschwellen (Figur 2, Tafel I, Figur 3, 4, Tafel II), und diese dickeren Abschnitte pflegen dann zugleich sehr kernreich zu werden. Weiterhin kommen ganz unregelmässig gestaltete protoplasmatische Bildungen, wohl meist von platter, oft sehr umfänglicher Gestalt, zu Stande, während auch die schmaleren Theile der Fortsätze in ihren Dickenverhältnissen in ihrem Verlauf sehr wechseln. Der Höhepunkt der Entwicklung dieser neugebildeten „kernreichen Platten" fällt etwa auf das Ende der zweiten Woche; in Figur 3 (Tafel II) habe ich versucht, diese eigenthümlichen Bilder bei schwacher, in Figur 4 der gleichen Tafel bei starker Vergrösserung wiederzugeben.

Das Protoplasma der fraglichen Elemente ist zart, gleichmässig oder auch wohl feinkörnig, die äusseren Begrenzungen glatt, aber ohne erkennbare dichtere Hülle. Es muss sehr weich und nachgiebig sein, denn entgegenstehende anscheinend etwas derbere Dinge, Bindegewebsfasern, Spindelzellen, Capillaren oder dergleichen lassen an der Berührungsstelle entsprechende, nicht selten zackig begrenzte Spalten und Lücken entstehen.

Die Endbegrenzung der „kernreichen Platten" lässt sich an Schnitten schwer erkennen; so viel glaube ich sagen zu können, dass dieselben meistens abgerundet mit zartestem Protoplasma enden; manchmal indessen verschmälert sich letzteres vor dem Kernhaufen wieder und verliert sich als breiteres oder schmaleres Band in dem Gewebe; ein geringer Theil der zarten Bänder, welche das früher beschriebene anscheinend spindelzellige dichte Gewebe zusammensetzen helfen, mag in diesem Sinne mit den „kernreichen Platten" zusammenhängen. Endlich läuft das zarte Protoplasma der Endknospen in eine zarte dünne Spitze aus.

Auch diese kernreichen terminalen Platten theilen sich nicht selten in zwei oder mehrere, mehr oder weniger auseinanderstrebende Bildungen, die ihrerseits wieder den Charakter plumper, kernreicher Anschwellungen oder mehr das Aussehen kernreicher Bänder, die sich nach kurzem Verlauf verlieren, an sich tragen. Auch Spaltbildungen in beschränkter Ausdehnung scheinen vorzukommen, so dass auch hier, wenn die Lücken durch wucherndes Bindegewebe erweitert werden, eigenthümliche kernreiche Muskelanastomosen entstehen können, sofern nur die Spaltungen an mehreren Stellen der gleichen Platte erfolgt waren.

Die Kernwucherung erfolgt in diesen Endplatten auf verschiedene Weise, einmal durch Karyomitosen, welche dann meistens von einem helleren runden oder ovalen Protoplasmahofe umgeben sind (Figur 4 *a*, Tafel II); achromatische Figuren habe ich nicht wahrnehmen können; ich sah Mitosen in den kolbigen Anschwellungen zuerst am

9. Tage; sie dauerten bis in die 5. Woche hinein, so fand sich am 33. Tage noch eine Gruppe von drei kleinen Sternfiguren, es scheinen danach auch pluripolare Kerntheilungsfiguren vorzukommen. Indessen sind die Karyomitosen immer nur ziemlich spärlich, und es geht nicht an, die massenhaften, meist zu dichten Haufen (Figur 4, Tafel II) vereinigten Kerne von ihnen allein herzuleiten; die Hauptsache ist offenbar auch hier die indirecte Fragmentirung; dafür spricht überdies, dass manchmal die bekannten Reihen dichtgedrängter, scharfkantig aneinander liegender Kerne vorhanden sind, besonders zahlreich im Verlauf der zweiten Woche. Einmal, Ende der vierten Woche, stiess ich ausnahmsweise auf einen sehr grossen, unregelmässig ovalen, sehr chromatinreichen Kern mit 6—7 groben Körnern oder kurzen Stäbchen glänzenden Chromatins; vom Rande her zogen sich mehrere Einkerbungen in die Tiefe, so dass hier wohl eine richtige indirecte Fragmentirung im Gange war.

Die beschriebenen Muskelknospen zeigen sowohl an den schmäleren Theilen als an den Endanschwellungen schon frühzeitig eine mehr oder weniger ausgesprochene feinpunktirte Längsstreifung, die manchmal gerade an den äussersten Partien besonders deutlich wird. Da und dort tritt schon Ende der zweiten Woche an den dünneren bandförmigen Abschnitten deutliche Querstreifung auf (Figur 4, Tafel II), die sich in der Folge immer mehr ausbreitet, die Endplatten selbst aber nicht betrifft, wie sie denn auch als solche kein Sarcolemm erhalten.

An den auswachsenden Muskelfortsätzen und ihren kernreichen Endanschwellungen tritt nicht so gar selten — besonders in der zweiten Woche — eine mehr oder weniger dichte Infiltration mit feinen Fetttröpfchen auf, die sich auch auf den bandartigen Antheil oder auf die Knospen beschränken kann. Seltener ist eine vacuoläre Entartung der kernreichen Platten, die ich in der dritten Woche mehrfach sah.

Doch sind Bilder, welche auf einen völligen Zerfall der Knospen deuten, nur ausnahmsweise nachweisbar und dann meistens in Form scholliger Zerklüftung, so Ende der vierten Woche.

Die Muskelfortsätze geben, sobald sie in energischeres Wachsthum gerathen, ihre unter sich parallele Richtung schnell auf und wuchern nun in den verschiedensten Richtungen durcheinander, wobei allerdings im Ganzen die Richtung gegen den Mittelpunkt der Verletzungsstelle innegehalten wird; auf Figur 3, Tafel II kennzeichnet sich schon am 14. Tage die wirre Anordnung der Muskelfortsätze namentlich auf der oberen inneren Partie des Bildes recht deutlich, und ein Blick auf ein derartiges Präparat unter dem Mikroskope überzeugt den unbefangenen Beobachter sofort, dass er es hier niemals mit alten Fasern, sondern mit energisch vorwärts strebenden Muskelwucherungen neuer

Bildung zu thun hat. Noch übersichtlicher gestaltet sich das Bild am 18. Tage (Figur 6, Tafel III), wenn auch hier die „kernreichen Platten“ bereits in den Hintergrund getreten sind: die Muskelfortsätze laufen vielfach, gleichsam als ob das Bindegewebe der Verletzungsstelle ihrem Vordringen ein zu starkes Hinderniss entgegenstellen würde, an dessen Peripherie herum, indem sie auf die Richtung der alten Muskelfasern sich z. Th. geradezu senkrecht stellen.

Jedenfalls ergiebt sich aus diesem Verhalten, dass die kernreichen Platten und die verbindenden Bänder in allen möglichen Durchmessern im Schnitt erscheinen, und erstere bieten, wenn sie quer oder schräg durchschnitten wurden, in ihrer isolirten Lage dem oberflächlich prüfenden Auge den Eindruck gewöhnlicher vielkerniger Riesenzellen. Kennt man indessen die Bilder in ihrem wahren Zusammenhang, so hält es nicht schwer, die Fremdkörperriesenzellen und die kernreichen Muskelplatten, welche schon Ende der 2. Woche dicht neben einander liegen können, auseinanderzuhalten.

Die kernreichen Endanschwellungen der Muskelfortsätze werden in der dritten Woche spärlicher und verschwinden in der fünften, sechsten Woche völlig; immerhin sah ich noch am 41. Tage in der Narbe eine mässig kernreiche, mehr spindelförmige Endknospe, die mit einer Anzahl sehr feiner kernreicher Protoplasmafortsätze im Bindegewebe endete.

Diese vielbesprochenen „kernreichen Platten“ bringen meines Erachtens nur die Thatsache zum Ausdruck, dass an den Enden der Muskelfortsätze ein sehr lebhaftes Wachsthum in die Länge, gegen die Narbe hin, stattfindet, welches mit einer erheblichen Protoplasmaanhäufung und einer entsprechenden Kernproliferation einhergeht. In der That verlieren sich diese terminalen Anschwellungen mehr und mehr, wenn die Muskelfortsätze die erforderliche Länge erreicht, mit anderen Worten wenn sie von beiden Seiten her die Narbe durchsetzt haben.

Die „zungenförmigen“, „bandartigen“, „ästigen“ Elemente, die „Elemente von dem Aussehen von Riesenzellen oder Myeloplaxen“ der Autoren stellen nach Neumann nichts anderes dar als Muskelknospen, die bei der Präparation von der Mutterfaser geradezu abgerissen wurden oder deren Zusammenhang mit letzterer aus schon angeführten Gründen nicht mehr (an Schnitten) erkennbar ist [1]).

1) Doze (a. a. O.) beschreibt ganz ähnlich wie Neumann terminale Muskelfortsätze, die aber weiterhin sich von der Mutterfaser trennen und selbständig zu neuen Primitivbündeln auswachsen sollen; ich sah keine Bilder, die zu dieser Anschauung genöthigt hätten.

Ich muss mich dieser Ansicht Neumann's anschliessen, mit der Einschränkung, welche sich aus der bisherigen Darstellung ergibt, dass, besonders in den ersten Tagen, „kernreiche Bänder" durch Atrophie oder Abspaltung zu Stande kommen können, und dass ferner ein Zusammenhang der Muskelknospen mit der Mutterfaser nicht durchaus nothwendig ist.

Die Einwände, durch welche die späteren Autoren die Darstellung Neumann's nicht ohne Erfolg zu discreditiren versucht haben, erweisen sich bei näherem Zusehen doch als sehr schwach begründet und lassen sich manchmal wirklich nur durch die Annahme erklären, dass letztere die Neumann'schen Muskelknospen aus diesen oder jenen Gründen der Präparation gar nicht zu Gesichte bekommen haben, sondern ihre Erklärungskünste vielfach an Gebilden üben, denen Neumann niemals die Bezeichnung der Muskelknospen gegeben hat.

So schreibt Bonome (a. a. O.):

„In einigen Fällen findet eine rapide Resorption des abgestorbenen Gewebes statt; in anderen Fällen wieder tritt diese Erscheinung langsamer ein, indem die nekrotischen Theile gleich einem Sequester von enormen vielkernigen und vielgestalteten Zellen umgeben werden, je nach Grösse und Vertheilung der nekrotischen Theile, welche sie umgeben. Wahrscheinlich wurden diese Zellen, welche sich stets dort bilden, wo in Resorption befindliches todtes Muskelgewebe vorhanden ist, von einigen Autoren mit den Bildungszellen (O. Weber, Neumann) verwechselt."

Nach Kraske sind

„die sogenannten bandförmigen Elemente, kernreichen Platten, Muskelknospen nicht Entwicklungsstadien junger Muskelelemente, sondern stellen Theile alter Fasern dar, die durch Abspaltung von Muskelzellen und longitudinale Zerklüftung der alten Primitivbündel in ihrer Form verändert sind; sie gehen eine weitere Zerspaltung in Muskelzellen, d. h. in diejenigen Elemente ein, welche einzig und allein als die jugendlichen Formen der neuen Muskelfasern zu betrachten sind."

„Die Neumann'schen Muskelknospen sind also keine wirklichen Auswüchse, die wie die Knospen der Pflanzen aus den alten Fasern hervorsprossen. Ich kann auch ferner nicht zugeben, dass diese Knospen als solche weiterwachsen, regelmässige Contouren bekommen, Querstreifung und Sarcolemm erhalten, kurz zu jungen Fasern werden."

Die multiplen terminalen Knospen erklärt Kraske folgendermaassen:

„Die Abspaltung der Muskelzellen kann bisweilen an dem einen Ende der Muskelfaser in der Weise unregelmässig vor sich gehen, dass zwei oder mehrere gleich oder verschieden lange und breite Fortsätze von der alten Muskelsubstanz übrig bleiben. Gewiss aber wird eine Reihe dieser multiplen Knospen auch durch Zerspaltung in der Längsrichtung gebildet, welche die Substanz der Faser erleidet."

Leven schliesst sich der Anschauung Kraske's an, erweitert sie aber dahin, dass die Abspaltung sich nicht nur auf einzelne Zellen beschränkt, sondern dass sich auch ganze bandförmige Platten schon als solche von der alten Faser trennen.

„Am zahlreichsten und deutlichsten beobachtet man die bandförmigen Platten vom 4.—6. Tag. Später werden sie immer spärlicher und schmäler, und schon am 10. Tag sieht man von ihnen nur noch dürftige Reste. Karyokinetische Figuren enthalten sie stets in grosser Menge. Sie gehen in ihren ursprünglichen Formen schliesslich unter, indem sie vollständig zu Muskelzellen zerfallen."

Klebs, welcher den „positiven Angaben Neumann's, in denen er einen bedeutsamen Fortschritt in der Regenerationsfrage" erkennt, „keineswegs jeden Werth abgesprochen haben will", lässt gleichwohl die Neumann'schen Muskelknospen lediglich dadurch entstehen, dass „die jungen Muskelzellen (Sarcoblasten) an einzelnen Stellen der Muskelfaser sich stärker anhäufen und so Ausbuchtungen des Seitencontours bilden, die sich weiterhin aber ebenfalls in Spindeln umwandeln."

Zaborowski äussert sich dahin:

„Auch die von Neumann beschriebenen sog. Muskelsprossen findet man, aber auch sie sind keine Neubildungen, sondern Ueberreste von alten Fasern. Dieselben unterscheiden sich von den kernreichen „Muskelplatten" durch die geringere Anzahl von Kernen und die noch erhaltene Querstreifung. Allmählich nehmen die einen und andern an Volum und Zahl ab, und nach Ablauf von zwei Monaten traf ich keine der beiden Formen mehr an."

Die Entstehung der Muskelplatten erklärt sich Zaborowski, wie folgt:

„Ueberall, wo Kernwucherung vorhanden war, finden wir grosse und unregelmässige Substanzverluste in der Muskelsubstanz. Dadurch werden die Contouren der Muskelfasern unregelmässig, und der Sarcolemmschlauch erscheint stellenweise wie eingefallen. Diese Unregelmässigkeit ist um so auffallender, als durch die körnige und fettige Entartung das Volum der Muskelfaser gewöhnlich grösser wird als normal. Erst später, wenn Atrophie der jungen Muskelzellen stattfindet, wird dasselbe durchweg geringer."

„Da wo nur stellenweise Entartung einer Muskelfaser besteht, findet sich auch nur umschriebene Atrophie der Muskelsubstanz und eine ebensolche Kernwucherung. In diesem Falle finden sich innerhalb des Sarcolemmschlauches noch Bruchstücke von quergestreifter Muskelsubstanz, die manchmal ein sehr verschiedenes Aussehen hat. — Es sind dies die „bandförmigen oder bandartigen Elemente, Muskelplatten, kernreichen Platten" der Autoren. Bald hängen diese Muskelplatten noch durch schmale Streifen mit den Muskelfasern, denen sie angehören, zusammen, bald sind sie vollständig davon getrennt. Die Zahl der in ihnen enthaltenen Kerne ist verschieden gross, manchmal finden sich mehrere parallel gestellte Reihen von Muskelkernen in ihnen vor."

Gussenbauer findet sich mit der Neumann'schen Darstellung in folgender Weise ab:

„Die Kerne der Muskelkörperchen vermehren sich durch Theilung innerhalb einer gemeinsamen Protoplasmamasse (endogen), welche, durch Umwandlung der contractilen Substanz hervorgegangen, mit den alten Fasern in unmittelbarem Zusammenhang steht und durch die weitere Entwicklung, Abgrenzung mehrkerniger Spindelzellen und Auswachsen derselben, Neumann's terminale und laterale Muskelknospen bildet."

Und weiterhin:

„Die jungen Muskelfasern sind nicht etwa nach Art der Pflanzenknospen aus den alten Fasern hervorgewachsen, das Bildungsmaterial für dieselben ist in seiner ersten Anlage vielmehr in den körnig veränderten Abschnitten der alten Fasern gegeben, welche sich durch die bei der Entzündung eintretenden Veränderungen zu einer Protoplasmamasse umwandeln und wegen der zahlreichen durch Theilung aus den alten Muskelkernen hervorgegangenen Kerne als vielkernige Zellen aufgefasst werden können, welche mit den alten Fasern in Verbindung stehen. Aber auch die Zahl und Form dieser jungen Fasern ist theilweise schon in deren erster Anlage gegeben, indem schon in derselben eine Abgrenzung theils von ein- und mehrkernigen Spindelzellen, theils von sog. bandartigen Elementen, welche sich von ersteren nur durch ihre Form unterscheiden, zu beobachten ist."

„Als neugebildete Muskelfasern aber sind sie deshalb anzusehen, weil sie im Verlauf ihrer Entwicklung Wachsthumserscheinungen zeigen, welche in Formänderung, Aufnahme und Umwandlung neuen Materiales bestehen."

„Die Formen mit den verschiedenen Ausläufern erklären sich dadurch, dass die körnig veränderten Faserabschnitte durch die Zellenwucherung im Perimysium internum an ihrer Peripherie nach Verlust des Sarcolemms mannigfache Formveränderungen eingehen, indem sie theilweise an der Peripherie Resorption erleiden, andererseits aber auch von der Zellenwucherung durchwachsen werden."

Nicht ohne besondere Absicht habe ich die Darstellung Neumann's und die Einwände seiner Kritiker ziemlich ausführlich und wortgetreu wiedergegeben; hält man sie gegeneinander, so ergibt sich für den unbefangenen Leser, dass ein einheitlicher Gegenstand des Streites im Grunde gar nicht vorliegt. Neumann spricht von neugebildeten Muskelfortsätzen, die Ende der ersten Woche anfangen aus den alten Fasern heraus zu sprossen; die Veränderungen, welche an den letzteren vorgehen, sind Neumann gewiss nicht unbekannt geblieben, wenn ich auch gerne zugebe, dass die Schilderungen der Späteren über seine diesbezügliche Darstellung in vielen Einzelheiten und gewiss meist in zutreffender Weise hinausgehen. Die Kritiker dagegen haben immer alte veränderte Fasern im Sinn, die nun — ich möchte sagen mit aller Gewalt — die Neumann'schen Muskelknospen sein sollen. Ich darf wohl, auf Grund der angeführten Stellen, sagen, dass gar kein Anhaltspunkt vorliegt, die Neumann-

schen Muskelknospen und die alten veränderten Muskelfasern in irgend welche Beziehungen zu bringen; der Neumann'schen Schilderung geschieht mit diesen gezwungenen Uebertragungsversuchen entschieden Unrecht. Die Frage liegt vielmehr für den Nachuntersucher so, zu entscheiden, ob es wirklich neugebildete Muskelfaserabschnitte gibt, die mit der Mutterfaser in Zusammenhang stehen oder nicht. Soll die Lehre Neumann's durchaus falsch sein, so erbringe man den Beweis, indem man feststellt, dass derartige Bildungen überhaupt nicht vorkommen. Dann erst dürfte der Versuch gerechtfertigt erscheinen, die von Neumann beschriebenen, aber irrthümlich gedeuteten Bildungen in besserem Sinne zu erklären. Da muss ich nun sagen, dass weder die Arbeiten von Kraske noch die von Leven, Zaborowski, Klebs und Gussenbauer, der, wenn ich ihn recht verstanden habe, ein Auswachsen der alten Faser über den ursprünglichen Stumpf hinaus ebenfalls in Abrede stellt, völlig ausreichen wollen, die Neumann'schen Muskelknospen aus der Welt zu schaffen; im Gegentheil bin ich der Ueberzeugung, dass eigentlich alle genannten Untersucher die Muskelknospen in der That gesehen haben, denn die Neigung, die oft beschriebenen Bildungen der „bandförmigen Platten", den „kernreichen Bändern", der „kernreichen Platten" u. s. w. durchweg als veränderte alte Primitivbündel aufzufassen, möchte ich als völlig vergeblich ansehen; das sind eben grösstentheils neugebildete, jugendliche Muskelfaserfortsätze, Neumann'sche Knospen. Es würde mich freuen, durch vorliegende Beschreibung und bildliche Wiedergabe der Präparate die Bedenken gegen die Neumann'sche Darstellung einigermaassen zerstreuen zu können[1]); entscheidende Bedeutung lege ich dabei auf den meines Erachtens geleisteten Nachweis, dass die Muskelknospen, sobald sie etwas stärkere Entwicklung erreicht haben, an Stellen der Narbe liegen, die alte Fasertheile unmöglich einnehmen können, dass sie also sicher als neugebildet angesehen werden müssen.

Den lateralen Muskelknospen Neumann's ist es noch weniger gut ergangen als den terminalen Fortsätzen, und auch die Autoren, welche sich der Neumann'schen Darstellung anschliessen,

1) Vielleicht auch einen Theil der Einwände v. Recklinghausen's (a. a. O. S. 291), welcher folgende Kritik Neumann's und seiner Schüler ausspricht: „Wie später die Knospe wirkliche Querstreifung annimmt, wie sie sich von der Stammfaser abspaltet, ob mehrere Knospen mit einander zusammenwachsen und ob sich durch die Narbe hindurch aus dem einen Stumpf in den andern hinein Schaltstücke analog denjenigen der Nerven bilden, oder ob jede Knospe zu einer ganzen Muskelfaser auswächst, konnten Neumann und seine Anhänger nicht eruiren. Bis die Untersuchung wenigstens einen dieser Punkte aufgeklärt hat, ist daher auch der Einwurf nicht zurückzuweisen, dass die Muskelknospen degenerirte Theilstücke der alten Muskelfasern sind."

scheinen sie theilweise überhaupt nicht zu Gesichte bekommen zu haben. In der That sind sie in ihrer weiteren Ausbildung ziemlich selten nachzuweisen, dann aber in so überaus charakteristischer Gestalt, dass es auch hier wieder klar wird, dass die Kritiker Neumann's sie gar nicht gesehen haben und nun andere Dinge substituiren, die Neumann selber der Beschreibung nach seinerseits gar nicht im Sinn gehabt haben kann.

So schreibt Kraske:

„Seitlich sich an die alte Faser ansetzende Knospen, die eine Beschaffenheit, wie die in der Verlängerung sich fortsetzenden, gehabt hatten, habe ich nie beobachten können, und wo ich Bildungen antraf, die mich an die lateralen Knospen erinnerten, waren dieselben entweder halb losgelöste, mit dem einen Ende noch in Zusammenhang mit der alten Muskelfaser stehende Muskelzellen oder erwiesen sich als terminale Knospen, die von der Längsrichtung der alten Faser unter einem mehr oder weniger grossen Winkel sich abgebogen hatten."

Die ersten Stadien lateraler Knospenbildung sah ich an den alten kernreicher gewordenen Muskelfasern am Ende der zweiten Woche recht zahlreich auftreten, an einer Faser oft in Mehrzahl, hie und da zwei derselben dicht neben einander. Bei schwacher Vergrösserung fallen sie als seichte, kernreiche umschriebene Ausbuchtungen auf (Fig. 3, Taf. II oben), und ich glaube, dass nur ein verhältnissmässig kleiner Theil derselben eine weiterschreitende Entwicklung eingeht, welche sich dadurch kundgibt, dass eine stärkere, aus hellem, feinkörnigem oder mehr homogenem Protoplasma bestehende Knospe sich vorwölbt (Fig. 11, Taf. V). Die zahlreichen Kerne sind in der Regel am äusseren Umfang des Buckels gelagert und erscheinen dann von oben gesehen in dichter kranzförmiger Anordnung. Die Kernwucherung geht an diesen Lateralknospen wohl durch indirecte Fragmentirung vor sich, wenigstens habe ich keine Karyomitosen an ihnen gesehen. Die alte Faser erscheint kernreicher, die Quer- oder Längsstreifung, falls sie vorhanden, setzt sich in abnehmender Deutlichkeit bis an die Basis des Auswuchses fort. Eine weitere Stufe glaube ich in Fig. 12, Taf. V, abgebildet zu haben; von einer kernreichen, quergestreiften Muskelfaser, die sich nach vorn in zwei schmälere, kernreiche, homogene Aeste fortsetzt, geht — am 33. Tage — ein rasch sich verschmächtigender, zarter, wenig kernreicher, seitlicher Fortsatz ab, der in eine feinste Gabel ausläuft. Ein Sarcolemm besitzen die Knospen nicht. Figur 13, Tafel V, endlich zeigt vom 28. Tage eine dicke, ziemlich kernarme, quergestreifte Muskelfaser, die fast unter rechtem Winkel einen ähnlichen, leicht längsgestreiften, halb so dicken Seitenast abgibt, der abgeschnitten endet und den ich als eine nahezu ausgewachsene Seitenknospe ansehen möchte. Die lateralen Fortsätze können an alten

oder neuen Fasern auftreten, an letzteren wohl nur, wenn sie sich mehr oder weniger vollständig entwickelt haben. Von der fünften Woche an scheint dieses seitliche Aussprossen aufzuhören.

Nur sehr ausnahmsweise bekommt man die Lateralknospen in grösserer Ausdehnung zu Gesicht; so fiel mir am 14. Tage ein im rechten Winkel von einer seitlich gelegenen, 0,04 mm dicken, ziemlich kernreichen, längsgestreiften Muskelfaser abgehender Fortsatz auf, der in einer Länge von 0,3 mm in lockeres Bindegewebe förmlich hinausschoss; seine grösste Dicke betrug 0,01 mm. Nach vorn schwoll er leicht an, besonders gegen die Basis waren ziemlich zahlreiche Kerne vorhanden. Das Protoplasma der Lateralknospe zeigte stellenweise sehr deutliche Querstreifung.

Es ist nicht durchaus nothwendig, dass die terminalen Muskelfortsätze an ihrem Ende kernreiche Anschwellungen tragen, sie können auch in hyaline, meist kernreiche, schmalste Fasern auslaufen, die schliesslich spitz enden oder sich in mehrere noch zartere Fäden auflösen. Da nun ausserdem die „kernreichen Knospen" im Laufe der dritten Woche mehr und mehr zurücktreten, und die Muskelfortsätze eine allerdings oft noch etwas wechselnde, aber im Ganzen doch gleichmässigere Dicke annehmen und zugleich aus der wohl meist bandartigen, in die cylindrische Gestalt übergehen, so gestaltet sich das Bild z. B. am 18. Tage etwa folgendermaassen: Fast die ganze Narbe ist in wirrem Durcheinander (Fig. 8, Taf. IV) von neugebildeten Muskelfasern durchsetzt, welche die mittlere normale Dicke noch nicht erreicht haben, bis herab auf dünnste Fäden, an denen die Stellen der Kerne sich als Vorbuchtungen kennzeichnen. Die feinsten Bildungen sind noch homogen oder feinkörnig, die etwas stärker entwickelten zeigen Längsstreifung, oder auch und dann nicht selten ziemlich grobe Querstreifung, die sich noch auf bestimmte Abschnitte beschränken kann. Ein Sarcolemm lässt sich nicht erkennen. Die Fasern sind im Ganzen reich an ungleichmässig zerstreuten oder häufchenartig gruppirten Kernen; die karyomitotischen Figuren sind keineswegs selten, aber die Kernstäbe und die Kernreihen, welche auf den Vorgang indirecter Fragmentirung deuten, machen sich doch überwiegend geltend. Gablige Theilungen, nicht selten im weiteren Verlauf sich wiederholend, kommen öfters vor. Um die Riesenzellen herum bilden gerade die zarten Muskelfortsätze förmliche Bogen. Im Ganzen macht sich schon jetzt bei den neuen Muskelfasern etwas mehr die Neigung geltend, sich in paralleler Anordnung zu kleinen, lockeren Bündeln zu vereinigen.

Es ist klar, dass es nicht möglich ist, den Zusammenhang aller der neugebildeten Fasern mit den alten Primitivbündeln nachzuweisen,

soweit das Verlangen überhaupt gestellt werden kann. Um so bestimmter muss ich hervorheben, dass sich an einer gewissen Anzahl weit entfernt liegender normaler, quergestreifter Muskelfasern zeigen lässt, wie sie, meistens sich etwas verschmächtigend, das Gebiet des ursprünglichen Entzündungsherdes, welcher sich nach aussen durch Verbreiterung des Perimysium internum erkennbar macht, durchziehend, sich meist in etwas gebogenem Verlauf in die Narbe einsenken und, zum Theil unter gabliger Verzweigung, ihre schmäleren, oft quergestreiften Fortsätze mehr oder minder tief in das, von Riesenzellen mit Kohlentheilchen oder Muskeltrümmern eingenommene, Granulations- oder Bindegewebe ausstrahlen lassen.

Der weitere Verlauf gestaltet sich ziemlich einfach. Die neugebildeten, äusserst zahlreichen Muskelfasern durchwachsen das ganze Gebiet der sich verkleinernden Narbe von beiden Seiten her und gewinnen im Ganzen annähernd eine Richtung, welche dem Faserzug des Muskels entspricht. Sie werden dicker, cylindrisch, bekommen allmählich durchweg Querstreifung, immerhin bemerkt man noch Ende des zweiten Monats schmalste, bandartige, allerdings auch z. Th. schon quergestreifte Fasern. Mitosen sah ich noch am 41. Tage, die Streckung der Kerne und die Reihenbildung dauert aber weit länger fort, und am 57. Tage mass ich an einer neugebildeten schmalen Faser eine aus einer grossen Masse von Kernen zusammengesetzte 0,2 mm lange Reihe. Auch das Sarcolemm bildet sich an den neuen Muskelfasern zu verschiedenen Zeiten aus; ich habe den Eindruck, dass das Perimysium internum keinen unmittelbaren Einfluss auf dessen Entstehen ausübt, sondern dass diese Grenzhaut vielmehr ein Erzeugniss der Muskelfasern selbst darstellt, ohne dass ich allerdings den Vorgang genauer übersehen könnte.

Auch an den terminalen kernreichen Anschwellungen kommen Bilder zur Beobachtung, dass sich unter mitotischer Kerntheilung kernhaltige Protoplasmastücke abspalten und zu freien Muskelzellen werden, die ihrerseits wieder durch Karyomitose sich theilen können. Indessen sind das ausnahmsweise Befunde, ich sah sie Anfang und Ende der vierten Woche, ohne eine Weiterentwicklung der spärlichen Zellen zu entdecken; sie gehen vermuthlich wieder zu Grunde.

Die Muskelfortsätze besitzen ebenfalls die Neigung, einmal sich meist unter Vermehrung und Reihenbildung der Kerne der Länge nach zu spalten, so dass auch hier jene schmalen Protoplasmabrücken wie bei den alten Fasern zu Tage treten können, z. B. noch am 57. Tage; dann aber seitliche Abspaltungen einzugehen, entweder als einzelne, meist mehrkernige Muskelspindeln oder als Spindelzellenverbände oder als längere kernreiche Bänder. Eine Weiterentwickelung ist möglich, ich habe sie aber nicht nachweisen können. Längstheilung und Abspaltung beginnen schon im Verlauf der zweiten

Woche. Ende der vierten Woche bemerkte ich eine in derberes Bindegewebe einstrahlende neugebildete Faser, die noch jeglicher Querstreifung entbehrte und, vorn sich auseinanderfasernd, in schmalste, kernreiche Bänder, Spindelzellen und Spindelzellenverbände zerfiel.

Von der dritten bis achten Woche fielen an einzelnen zarten Muskelfasern neuer Bildung grosse, ovale, mit mehreren gröberen sowie mit sehr dichtstehenden feinen Chromatinkörnchen versehene, von einer Kernmembran umgebene Kerne auf, die an den Seiten, einmal auch an den stumpfen Enden beginnende zarte Einkerbungen besassen. Einer derselben mass 0,015 : 0,0072 mm. Ob es weiterhin zu einer Kerntheilung kommt, kann ich nicht sicher sagen.

Von den neugebildeten Muskelfasern geht ein nennenswerther Theil, meist in einem ziemlich frühen Entwickelungsstadium in der Narbe wieder zu Grunde. Ich sah an denselben Verfettung in feinen Tropfen, sowie scholligen Zerfall, und zwar hauptsächlich in der dritten, vierten und fünften Woche nach der Verletzung.

Eine Vorbereitung zu der Entartung schien ein dunkleres, trübes Aussehen der neuen Muskelfasern zu sein, die meist korkzieherartig gewunden verliefen und in der Regel noch der Querstreifung entbehrten.

Auch Perroncito gibt an, dass ein Theil der neuen Muskelfasern in dem allmählich dichter werdenden Bindegewebe dem Untergang durch Atrophie anheimfällt.

Aus den beschriebenen mannigfaltigen Vorgängen der Entartung und fortschreitenden Entwickelung geht die ausgebildete Muskelnarbe hervor, die ich vom 118. Tage kurz schildern will, ohne auf deren Entstehung, wie ich glaube, zurückgreifen zu müssen.

Der Verlust des Muskelgewebes ist, wie die bei schwacher Vergrösserung gezeichnete Figur 7 (Tafel IV) erkennen lässt, durch neue Muskelfasern ersetzt. Das interstitielle Bindegewebe erscheint nicht vermehrt, locker, der Kernreichthum erhebt sich nur da und dort etwas über die Norm, indem sich unbedeutende Anhäufungen kleiner Rundzellen vorfinden. An Schnitten, welche von der ursprünglichen Verbrennung herrührende Kohlenpartikel einschliessen, sind letztere meist von Zellhaufen oder kernreichen Protoplasmamassen umsäumt, und an solchen Stellen ist das interfibrilläre Bindegewebe öfters durch Inseln von Fettgewebe ersetzt. Auf der rechten, Aussenseite der Figur 7, Tafel IV lassen sich diese Verhältnisse erkennen, man sieht aber auch, dass vielfach neugebildete Muskelfasern bis dicht an die schwarzen Kohlenreste herantreten. Die Gefässe des Bindegewebes lassen Besonderheiten nicht erkennen.

Auf den ersten Blick zeigt sich, dass der Wiederersatz des Muskelgewebes mit einer Ueberproduction verbunden ist, eine Thatsache, die auch früheren Untersuchern wiederholt auffiel. Die Zahl neugebildeter Muskelfasern übertrifft um ein Vielfaches die zerstörten Primitivbündel, wie der Vergleich mit den hier und da korkzieherartig gewundenen Fasern der gesunden Nachbarschaft ohne weiteres ergibt.

In der Anordnung derselben sucht man vergebens die parallele Verlaufsweise des normalen Muskelgewebes vollständig durchgeführt. Im Gegentheil streben die Fasern neuer Bildung noch öfter wirr durcheinander, so dass man auf dem abgebildeten Flächenschnitt dieselben allerdings meist im Längsdurchmesser, sehr häufig aber auch im Schräg- oder Querdurchmesser antrifft, in der Weise, dass dabei eine gewisse Anordnung zu kleinen Bündeln sich nicht verkennen lässt, deren Fasern dann im gleichen Sinne durchtrennt sind.

Die neugebildeten Muskelfasern sind in ihren Grössenverhältnissen überaus verschieden; vielfach besitzen sie die mittlere Dicke normaler Muskelfasern, streckenweise übertreffen sie dieselbe sogar. Andererseits findet man alle Uebergänge bis zu ganz schmalen Fasern, die nur noch der Breite eines oder zweier Muskelkerne entsprechen. Ein und dieselbe Faser wechselt übrigens streckenweise in ihrer Dicke. Auf dem Querschnitt erscheinen sowohl die dicken als die dünnen Fasern theils rund theils oval oder, wenigstens letztere, mehr abgeplattet.

Die dickeren Formen besitzen die gewöhnliche Querstreifung manchmal sehr fein, manchmal gröber als normal, sowie ein deutliches Sarcolemm; bei den dünneren und dünnsten Fasern wird beides undeutlicher oder fehlt noch völlig.

Von wesentlicher Bedeutung ist es nun, dass es bei vielen Fasern der Narbe, soweit man sie überhaupt in grösserer Länge zu Gesicht bekommt, gelingt, einen Zusammenhang mit den normalen, parallel zur Narbe herantretenden Primitivbündeln nachzuweisen; man sieht die letzteren in das Gebiet der musculären Narbe eintreten, wobei ihr Dickendurchmesser sich meist vermindert, sich in derselben verlierend oder dieselbe durchsetzend, so dass sie sich theilweise in das Gebiet zwischen den Fasern der entgegengesetzten Seite einschieben. Es gilt dies auch für die feineren und dünnsten Muskelfasern; die Verbindung ist dann so gestaltet, dass die alte Muskelfaser in allmählicher Verjüngung unter Verlust ihrer Querstreifung und ihres Sarcolemms in eine solche übergeht, oder der Uebergang ist ein rascherer. Nicht selten aber entsprosst die dünnere Faser von der Seite eines dickeren Primitivbündels und verläuft neben diesem oder verlässt es unter einem mehr weniger spitzen Winkel.

Einzelne Muskelfasern theilen sich bei ihrem Eintritt in die Narbe in zwei oder mehrere annähernd gleich dicke Aeste, die dann unter spitzen Winkeln auseinanderstreben.

Dass die musculären Fortsätze der einen Seite mit denen der anderen Seite in ununterbrochene Verbindung treten, habe ich nicht gesehen; an den Seitentheilen der Narbe allerdings verlaufen Muskelfasern, welche in der Narbengegend verschmälert erscheinen, wie man dies auch an der Innenseite der Figur 7, Tafel IV, erkennt; indessen sind das gewiss nicht zusammengeflossene terminale Fortsätze, sondern einfach Muskelfasern, die unter dem Einfluss der Verletzung und ihrer Folgezustände eine locale Atrophie erlitten haben.

Die Endigung der neuen Muskelfasern lässt sich nicht allzuoft sicher erkennen; sie ist wohl meist abgestumpft-kegelförmig, an den dünnen Fasern öfters zu einer langen zarten Spitze ausgezogen; Neumann, der auch über Zupfpräparate verfügte, gibt an, dass der Uebergang zwischen alter Faser und neugebildeten Fortsätzen in späteren Stadien ein ganz unmerklicher ist, und dass die Fortsätze selbst gegen ihre Spitze hin gleichmässig verjüngt erscheinen.

Die alten Muskelfasern in der Nachbarschaft der Narbe sowie die neugebildeten Muskelelemente verschiedener Dicke zeigen durchschnittlich noch eine Vermehrung ihrer Kerne, sei es, dass sie die bekannten Reihen, ich zählte solche bis zu 18 Kernen, bilden, sei es, dass sie mehr gleichmässig vertheilt erscheinen. Ausnahmsweise begegnet man an den ersteren Fasern auch jetzt noch jenen kernreichen Vorbuchtungen des Protoplasmas, wie eine solche aus einem früheren Stadium in Fig. 11, Tafel V, wiedergegeben ist.

Die Muskelfasern der Nachbarschaft, z. Th. auch der Narbe selbst zeigen nicht selten ausgesprochene Längsstreifung; ferner erscheinen sie oft auf kleinere oder grössere Strecken hin längsgespalten durch einen oder mehrere schmale Spalträume, wobei dann meist zur Seite der letzteren zahlreiche Kerne oder Kernreihen im Muskelprotoplasma gelagert sind. An andern Stellen lässt sich eine Beziehung der Spaltbildung zur Kernwucherung nicht erkennen.

Die eben geschilderten Befunde schliessen sich im Ganzen an die Darstellung an, welche Neumann und Perroncito von Muskelnarben geben, welche sie nach 75, letzterer nach 154 Tagen untersuchten. Neumann's Versuche ergaben ihm das Resultat, dass „der Heilungsvorgang bei Muskelwunden im Wesentlichen in einem allmählich erfolgenden Hineinwachsen der durchschnittenen Muskelfasern in das Narbengewebe hinein und durch dasselbe hindurch besteht, so dass schliesslich die von beiden Seiten her vorgeschobenen Enden der Fasern in einander greifen, wie die Zacken einer Knochennaht oder wie die in einander geschobenen Finger zweier Hände". Perroncito geht noch einen Schritt weiter, indem er schliesslich die Narbe nach Schnittwunden aus Muskelgewebe bestehen lässt, dessen durchschnittene und wieder ausgewachsene Fasern nach Schwund des neugebildeten Bindegewebes mit ihren Enden dicht beisammenliegen und zum Theil mit einander verschmolzen sind;

letztere durchziehen dann von beiden Seiten des Muskels her in ununterbrochenem Zusammenhang die Narbe, als ob sie keinerlei Verletzung erlitten hätten.

Ich theile den Standpunkt Neumann's, welcher eine Verschmelzung der sich entgegenwachsenden Muskelknospen nicht als Regel gelten lassen kann, aber nicht in Abrede stellen will, dass sie bisweilen eintritt. Ein solcher Vorgang wird ihm aber auch dadurch unwahrscheinlich, dass die Richtung der Fasern durch die inzwischen eingetretene Contraction des Narbengewebes bedeutend verändert ist, so dass die ursprünglich in einer Richtung gelegenen Faserenden nunmehr in mehr oder weniger bedeutendem Winkel, dessen Oeffnung nach aussen gekehrt ist, auf einanderstossen. Die Faserenden werden demnach bei einander vorbeiwachsen und in einander greifen, wenn ihr Wachsthum überhaupt so weit gedeiht, dass sie nicht für immer durch eine Bindegewebsbrücke von einander getrennt bleiben, was wohl nur bei grossen Wunden oder völliger Durchtrennung des Muskelbauches und starker Retraction der Schnittenden eintrifft.

Die Versuche von Perroncito und mir zeigen, dass in späteren Stadien von einer Bindegewebsnarbe nicht mehr gesprochen werden kann. Dagegen bleibt die von Neumann betonte unregelmässige Verlaufsweise der neuen Muskelfaserenden offenbar lange bestehen, die ich allerdings nicht aus der Narbencontraction, sondern aus der ursprünglichen Art des Wachsthums der Muskelknospen herleiten möchte.

Wenn indessen Figur 4 der Tafel II bei Perroncito, einer 88-tägigen Muskelnarbe nach Schnittverletzung entnommen, der Wirklichkeit entspricht, woran zu zweifeln kein Grund vorliegt, und wenn die abgebildete Partie der centralen, nicht der peripheren Narbe angehört, so muss eine reichliche Verschmelzung der beiderseitigen Faserenden als nachgewiesen gelten, so dass ein förmliches musculäres Anastomosennetz zu Stande kommt, für dessen Entstehung allerdings noch eine andere Erklärung sich denken lässt.

Auf die Angaben der Autoren, welche die Bildung einer musculären Narbe in Abrede stellen, habe ich weiter einzutreten keine Veranlassung. Zaborowski hat sie neuestens zusammengestellt; ich führe nur Cornil et Ranvier [1]) an, welche bei der Schilderung der Vernarbung von Muskelwunden der Regeneration des Muskelgewebes gar keine Erwähnung thun, sondern nur Granulations- und Narbengewebe entstehen lassen:

„La guérison définitive se fait par l' organisation du tissu embryonnaire de la surface et par la disparition de celui qui est interposé aux faisceaux musculaires."

1) Manuel d' histologie pathologique, 1881, T. I.

In ähnlichem Sinne äussert Gussenbauer:

„Die definitive Muskelnarbe besteht der Hauptsache nach aus faserigem Bindegewebe; dieselbe verschwindet ebensowenig wie eine Narbe der Haut, wenn auch durch die im Laufe der Zeit eintretende Narbencontraction und Neubildung von Muskelfasern die Ausdehnung der Narbe abnimmt."

In neuester Zeit hat Felix [1]) interessante Mittheilungen über Theilungserscheinungen an quergestreiften Muskeln menschlicher Embryonen von der Mitte des dritten Monats bis zum Ende des fötalen Lebens gemacht.

„In dieser Zeit finden sich in jedem Muskel Fasern mit vermehrten, zur Reihe geordneten Kernen. Diese Kernreihenfasern lassen sich nach ihrem histologischen Bau und dem ihrer nächsten Umgebung in zwei scharf getrennte Gruppen scheiden."

„Die erste Gruppe, die Weismann'sche Kernreihenfaser, besitzt mehrere Kernreihen in ihrer Mantelschicht. — Entsprechend den Reihen zerfällt die Faser in Tochterfasern, jede einzelne Tochterfaser enthält eine Reihe. Um die Faser herum bildet sich eine kern- und gefässreiche Scheide. — Jede Tochterfaser kann durch Ausbildung neuer Reihen, gewöhnlich nur einer, aufs neue zerfallen, die Scheide bleibt dabei bestehen. — Mit zunehmendem Wachsthum schwindet die Scheide, die von ihr bislang umschlossenen Fasern unterscheiden sich in nichts von den übrigen Fasern."

„Diese Längstheilung kommt ausser bei Neugeborenen auch in späteren Lebensjahren vor."

„Die Muskelfasern der zweiten Gruppe besitzen nur eine Kernreihe im centralen Hohlraum. — Eine Längstheilung dieser Fasern ist nicht zu beobachten. — Die Kernreihen finden sich fast regelmässig an den Enden der Fasern und sind der Ausdruck eines lebhaften Längenwachsthums."

„Ein Theil der Fasern der zweiten Gruppe geht zu Grunde. Die Zerfallsproducte gleichen den Margo-Paneth-schen Sarcoplasten."

„Eine Neubildung von Muskelfasern nach embryonalem Typus scheint von einer bestimmten Grenze an, die in den dritten Monat zu verlegen ist, nicht mehr vorzukommen, sondern von da ab erfolgt die Neubildung von Muskelfasern wahrscheinlich immer durch Längstheilung der vorhandenen."

Im Lichte der Felix'schen Untersuchungen betrachtet, gestalten sich die Ergebnisse vorliegender Arbeit denn doch befriedigender, insofern als es nunmehr gestattet erscheint, in dem Regenerationsvorgang an der Musculatur des erwachsenen Thieres nach Verletzungen die wesentlichen Grundzüge der embryonalen Entwicklung wieder zu erkennen.

1) Anatomischer Anzeiger III, S. 719, 1888, und: Ueber Wachsthum der quergestreiften Musculatur nach Beobachtungen am Menschen, Zeitschr. f. wissenschaftl. Zoologie, XLVIII, 2.

Die Entwickelung neuer Muskelfasern aus musculären Bildungszellen habe ich nicht bestätigen können; nun zeigt Felix gerade, dass diese Art der Umbildung, wie es scheint ausschliesslich, den frühesten Zeiten des Embryonallebens zukommt, und dass späterhin ein anderer Modus eintritt, der bis in das extrauterine Dasein herüberreicht.

Die Bildung der Muskelzellenschläuche und der freien Muskelzellen, welche ich bei der Regeneration stets nur auf bestimmte Stellen, hauptsächlich die alten Faserstümpfe beschränkt sah, dürfte in denjenigen Muskelfasern der zweiten Gruppe nach Felix ihr Gegenstück finden, welche dem Zerfall von Muskelfasern dienen. Dieser Vorgang, der zur Bildung von vergänglichen Sarcoblasten führt, ist nach Felix ein physiologischer, wenn er es auch auffallend findet, dass in diesen jungen, schnell wachsenden Muskeln Material durch Zerfall verschwendet wird.

Die kernreichen Knospen, welche den terminalen Muskelfortsätzen in den ersten Wochen ein so charakteristisches Aussehen verleihen, erinnern an die Kernvermehrung, welche sich an den Enden der anderen Muskelfasern aus der zweiten Gruppe stets einstellt und welche nach Felix nur durch die Annahme erklärt werden kann, dass gerade an diesen Stellen ein besonderes Längenwachsthum stattfindet.

Die laterale Knospenbildung allerdings bleibt zunächst ohne Analogon in der Entwickelungsgeschichte des Muskels.

Um so grösser ist die Uebereinstimmung, wenn man an die beschriebenen, in der Regel unter Kernwucherung und Kernreihenbildung einhergehenden Spaltungen und Abfurchungen denkt, welche sowohl an den alten als an den neugebildeten Muskelfasern eine ganz hervorragende Bedeutung gewinnen. Ein im Wesentlichen gleicher Vorgang ist es nach Felix, welcher physiologisch im späten embryonalen Leben und noch Jahre lang nach der Geburt die Zahl der vorhandenen Muskelfasern vermehrt.

Erklärung der Abbildungen.

Tafel I.

Fig. 1. Schnitt aus einem Muskel, 5 Tage nach der Verletzung, Härtung in Müller'scher Flüssigkeit und Alkohol, mit Eosin und Hämatoxylin gefärbt; schwache Vergrösserung (Seibert Oc. I, Obj. 1).

Die untere Hälfte wird von abgestorbenen, kernlosen, der Querstreifung entbehrenden Muskelfasern eingenommen, die in ihrer groben Form und Anordnung indessen erhalten sind; weiter nach abwärts würden sich verkohlte Gewebstheile anschliessen. Von oben her treten normal dicke, nicht mehr quergestreifte alte Muskelfasern, mit geringer Kernvermehrung heran; von diesen gehen in raschem Uebergang scheinbare dünnere Ausläufer aus, die aber nichts anderes als atrophische Faserabschnitte sind, wie ihr z. Th. unzweifelhafter Zusammenhang mit den nekrotischen Fasern beweist. In diesen atrophischen Fasertheilen besteht bereits eine ganz erhebliche Kernvermehrung. Das ganze Gebiet der lebenden Muskelfasern ist von einem zellreichen Granulationsgewebe eingenommen, während sich zwischen den nekrotischen Fasern nur spärlichere Rundzellen und etwas faserige Gerinnungsmassen vorfinden.

Fig. 2. Schnitt aus einer Muskelnarbe, 10 Tage nach der Verletzung, Härtung und Färbung nach Flemming (Safranin); schwache Vergrösserung (Seibert Oc. 0, Obj. 1).

Unten Reste abgestorbener Muskelfasern, von zahlreichen Zellen eingeschlossen. Von oben sieht man normale Muskelfasern ins Gesichtsfeld treten, die nach abwärts in dünnere Fortsätze übergehen; dieselben sind mehr oder weniger kernreich, manchmal unter kolbigen Anschwellungen; nicht selten sind gabligc Theilungen; die Muskelfortsätze haben das ziemlich zellarme Granulationsgewebe, welches immerhin noch eine Anzahl von Karyomitosen aufweist, z. Th. durchsetzt und erscheinen schon im Gebiet des alten nekrotischen Muskelgewebes.

Tafel II.

Fig. 3. Schnitt aus einer 14 Tage alten Muskelnarbe, Härtung und Färbung nach Flemming (Safranin); schwache Vergrösserung (Seibert Oc. 0, Obj. 1).

Unten von Zellen umlagerte nekrotische alte Muskelfaserreste. Volle Ausbildung der Neumann'schen terminalen Muskelknospen; die neugebildeten, kernreichen, meist kolbig endigenden Fortsätze zeigen bei ihrem Wachsthum eine wirre Anordnung, erscheinen auf den verschiedensten Durchschnitten und verlaufen (auf der Innenseite) sich kreuzend. Auffällig ist ein ziemlich breiter Saum ausgesprochen spindelzelliger Natur, in den die Muskelfortsätze z. Th. eintauchen. An den ältern Muskelfaserpartien erscheinen die gewucherten Muskelkerne öfters zu dichten Häufchen angeordnet. Oben aussen liegen Muskelknospen dicht bei Resten von verkohltem Gewebe.

Fig. 4. Ebenso, starke Vergrösserung (Seibert homog. Immers. $^1/_{12}$ Oc. I).

Neumann'sche terminale kernreiche Muskelknospen, meist kolbig endend, scharf und glatt begrenzt, ohne Sarcolemm, bei *a* eine Karyomitose. Unten mehrere schräg und quer getroffene Knospen, die dann Riesenzellen ähnlich sehen. Das homogene Protoplasma der neugebildeten und z. Th. sich gabelig theilenden Fasern zeigt schon stellenweise leichte Querstreifung angedeutet; ebenso verhalten sich einige mehr bandartige, schmale, mässig kernreiche Bildungen.

Tafel III.

Fig. 5. Ebenso, starke Vergrösserung (Seibert Oc. I, homogene Immersion $^1/_{12}$).

Aus dem in Fig. 3, Tafel II, abgebildeten kernreichen spindelzelligen Saum. Man erkennt nur vereinzelte langgestreckte musculäre Spindelzellen, mit (schwarzgefärbten) Fetttröpfchen in der Nachbarschaft des Kerns angefüllt. Die meisten bei schwacher Vergrösserung als Spindelzellen imponirenden Gebilde sind nichts anderes als dichtgedrängte schmalste kernreiche Muskelbänder oder Längsverbände von musculären Spindelzellen, die vielfach in verschiedenen Richtungen verlaufen und somit in Schrägschnitten nicht selten annähernd spindlig erscheinen. Mitten durch zieht ein längsgetroffenes hier kernloses, verfettetes, schmales Muskelband, weiter nach oben ein kernhaltiges, etwas breiteres; die Muskelbänder zeigen meist eine mehr weniger deutliche zarte Längsstreifung. Dunkler gefärbte Bindegewebskerne schieben sich in verhältnissmässig geringer Anzahl dazwischen.

Fig. 6. Schnitt aus einer 18 Tage alten Muskelnarbe, ebenso; schwache Vergrösserung (Seibert Oc. 0, Obj. 1).

Man überblickt in einem Gesichtsfeld das bereits sehr eingeschränkte Gebiet der Verletzung; inmitten des noch recht zellreichen Granulationsherdes liegen von Kernanhäufungen oder von ausgebildeten Riesenzellen umgeben, Reste von Kohle oder nekrotischem Gewebe. Von den Seiten her sind neugebildete zarte kernreiche Muskelfasern in die Narbe eingedrungen, liegen vielfach dicht neben den Resten alter Muskelsubstanz

und haben bereits die mittleren Theile der Verletzungsstelle erreicht. Die Anordnung ist noch eine wirre, so dass die Fasern in verschiedenen Richtungen verlaufen und demgemäss auch durch den Schnitt getroffen sind. Der Zusammenhang der neugebildeten Fasern mit den alten ist mehrfach leicht ersichtlich.

Tafel IV.

Fig. 7. Muskelnarbe nach 118 Tagen; ebenso; schwache Vergrösserung (Seibert Oc. I, Obj. 1).

Auf der Aussenseite noch Kohlenreste, in der Umgebung (absichtlich nicht geschwärzt wiedergegebenes) Fettgewebe. Die Narbe ist im Uebrigen rein musculär, das interfibrilläre Bindegewebe sehr spärlich. Die neuen Muskelfasern zeigen noch ziemlich wirre Anordnung, sind meist kernreicher als normal, schmal, fast durchweg quergestreift; sie stehen mit den dickeren Fasern oft in Zusammenhang und zeigen hie und da Verästelungen. Die von beiden Seiten herkommenden Fasern greifen ineinander ein, ohne sich zu verbinden. Die Fasern an der Innenseite, welche, sich verschmächtigend, das ganze Gesichtsfeld durchziehen, sind wohl nur alte Fasern, die theilweise Atrophie eingingen, ohne jemals ihren Zusammenhang verloren zu haben.

Fig. 8. Wie Fig. 6, Taf. III, starke Vergrösserung (Seibert Oc. I, homogene Immersion $^1/_{12}$).

Neugebildetes, wirr durcheinander laufendes Muskelgewebe an der ursprünglichen Verletzungsstelle; aussen unten grosse Riesenzellen mit eingeschlossenen Resten nekrotischen und verkohlten Gewebes. Die breiteren Fasern lassen schon deutlich Querstreifung erkennen, ein Sarcolemm fehlt noch. An einer kernreichen Faser unten sieht man schmalste, kernhaltige, spindelzellenähnliche Bänder abgehen; im oberen Theil der Figur liegen anscheinend isolirte lange musculäre Spindeln, zu oberst verlaufen schmalste, kernhaltige Bänder, z. Th. isolirt, z. Th. im Zusammenhang mit einer dickern Faser.

Tafel V.

Fig. 9. Aus einer 18 Tage alten Muskelnarbe; ebenso; starke Vergrösserung (Seibert Oc. I, homogene Immersion $^1/_{12}$).

Quergestreifte, mässig kernreiche Muskelfaser aus der Nachbarschaft des Granulationsgewebes, mit eigenthümlicher Einkerbung; das theilweise abgespaltene Stück läuft in einen zarten, feingranulirten Fortsatz aus, der parallel der Mutterfaser verläuft.

Fig. 10. Schnitt 5 Tage nach der Verletzung; ebenso; starke Vergrösserung (Seibert Oc. I, homogene Immersion $^1/_{12}$).

Drei Muskelfasern, die äusseren quergestreift, mit etwas vermehrten Kernen; die eine zeigt unten beginnende Abspaltung eines kernreichen schmalen Bandes. Der Raum der dritten mittlern Faser ist durch deren

Zerfallsgebilde ausgefüllt, nämlich durch musculäre Spindelzellen, die mehrfach zu langen Verbänden vereinigt sind; ferner durch äusserst kernreiche schmalste Bänder mit Andeutung von Längsstreifung, sowie breitere, die aber stellenweise ebenfalls eine weitere Auflösung in Spindelzellen beziehungsweise Verbände von solchen einzugehen scheinen. Die Bänder enthalten z. Th. Fetttröpfchen.

Fig. 11. Kernreiche laterale Muskelknospe in ihrer frühesten Anlage aus einem Schnitt, 28 Tage nach der Verletzung. Färbung und Vergrösserung wie oben.

Fig. 12. Schnitt, 33 Tage nach der Verletzung; ebenso.

Kernreiche, quergestreifte Muskelfaser, in der Längsrichtung sich in zwei schmalere, kernreiche, homogene Aeste fortsetzend; seitlich geht ein zarterer, in eine Gabel auslaufender Fortsatz ab.

Fig. 13. Schnitt, 28 Tage nach der Verletzung; ebenso.

Quergestreifte, ziemlich kernarme Muskelfaser mit seitlichem längsgestreiften, breiten Fortsatz.

Frommannsche Buchdruckerei (Hermann Pohle) in Jena. — 783

1

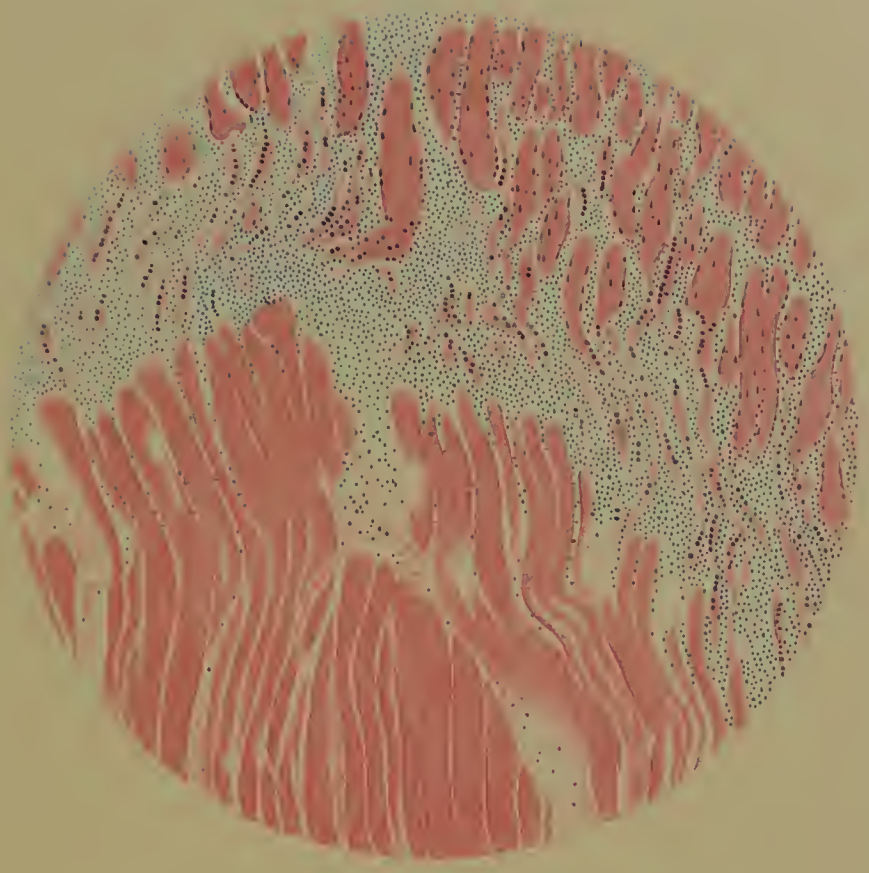

2.

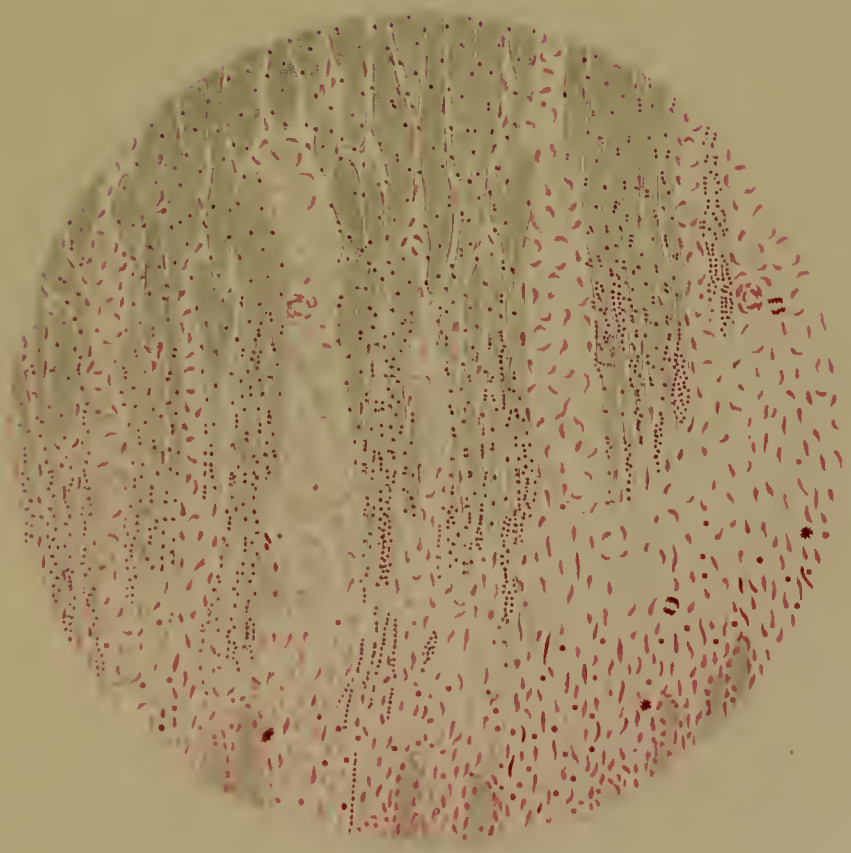

Nowoczek, Muskelregeneration

3.

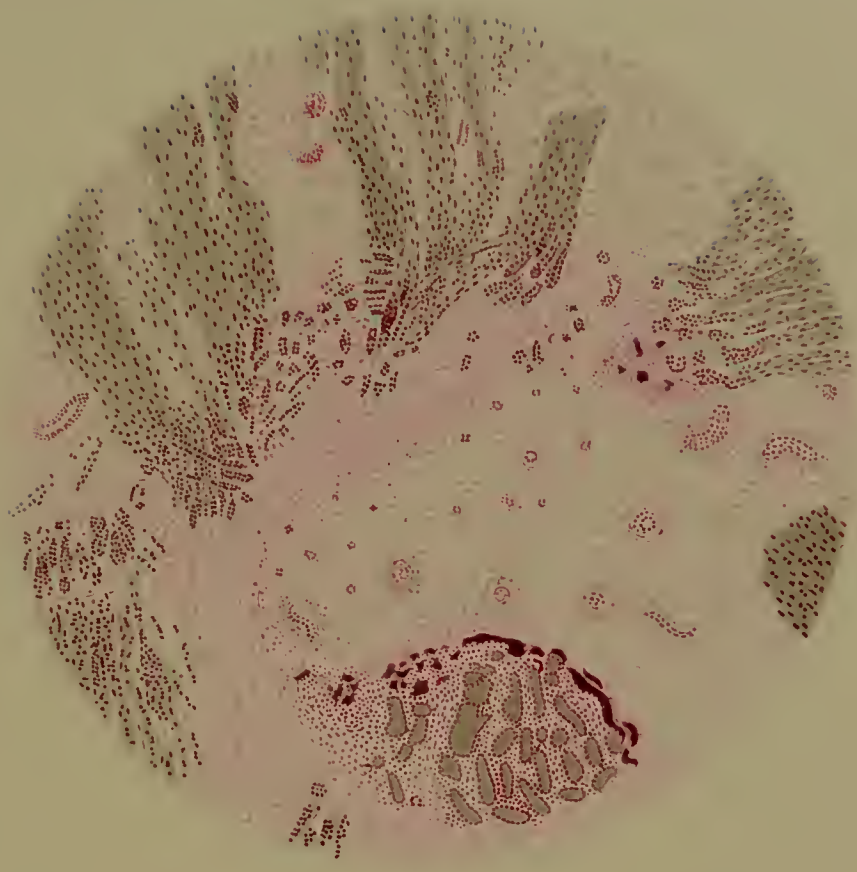

4.

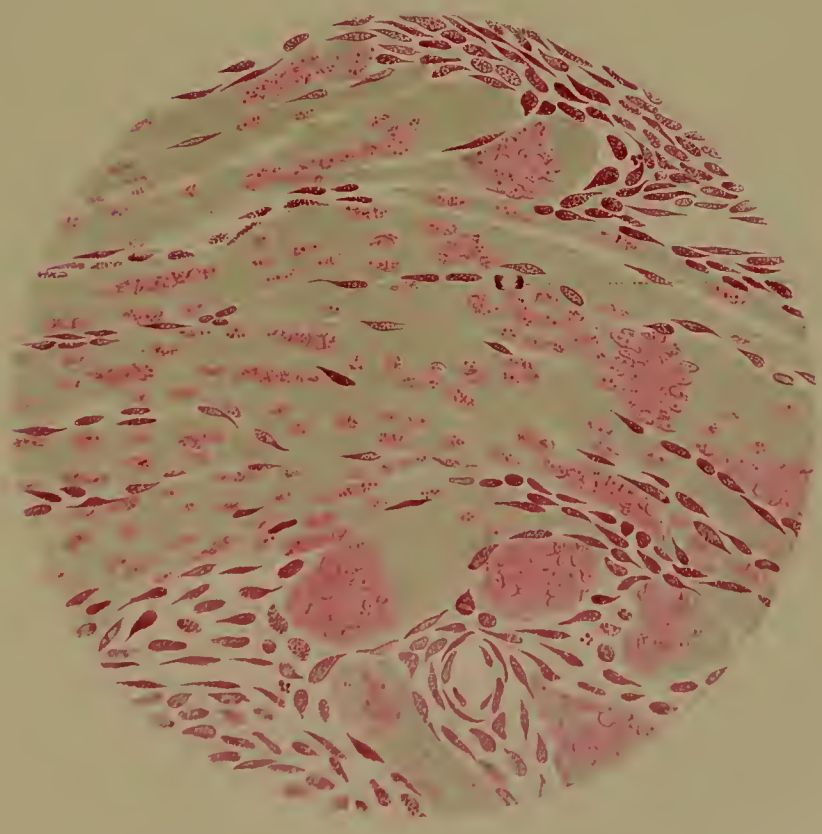

a

Nauwerck, Muskelregeneration

5.

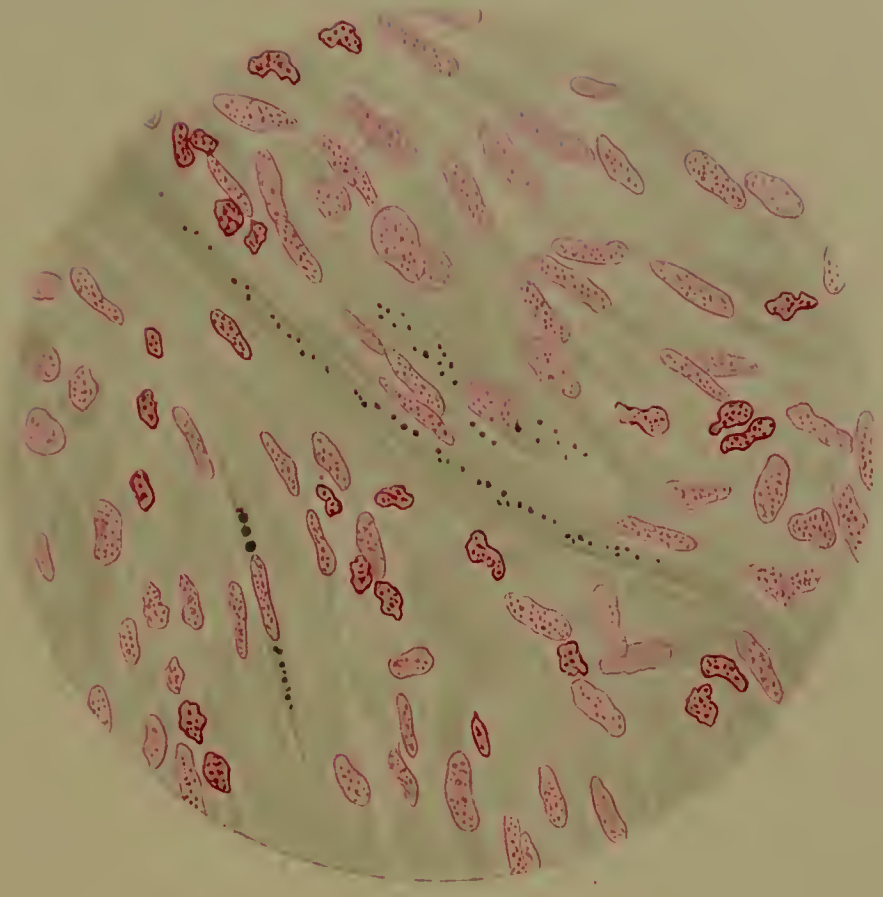

6.



Nauwerck, Muskelregeneration

7.

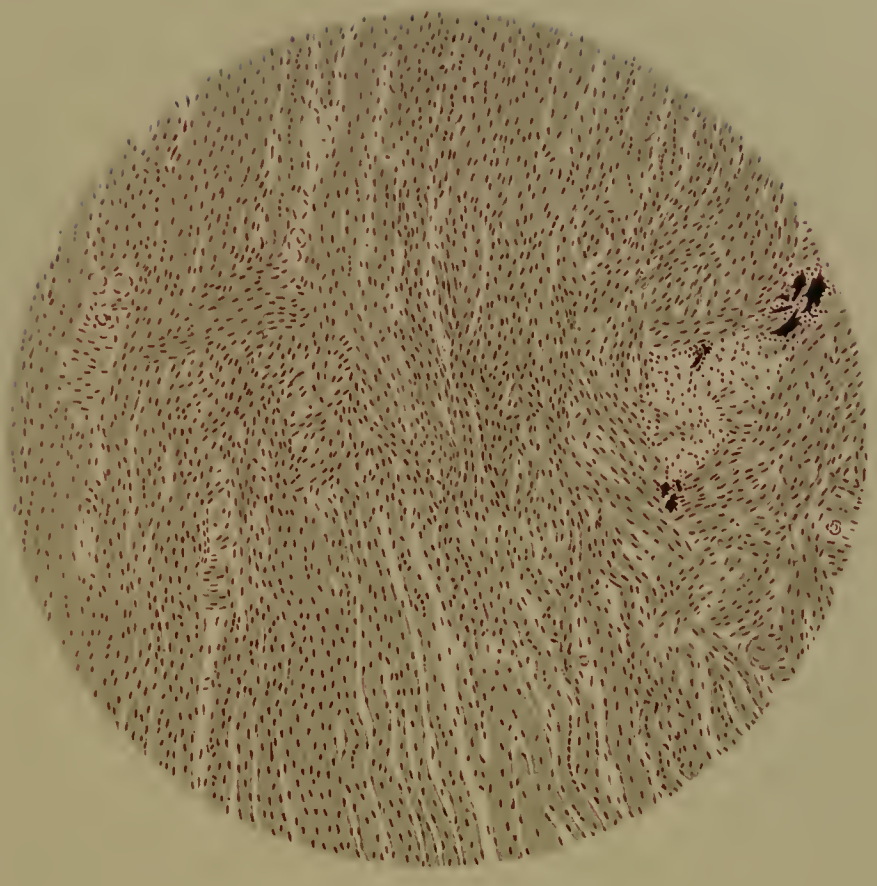

8.

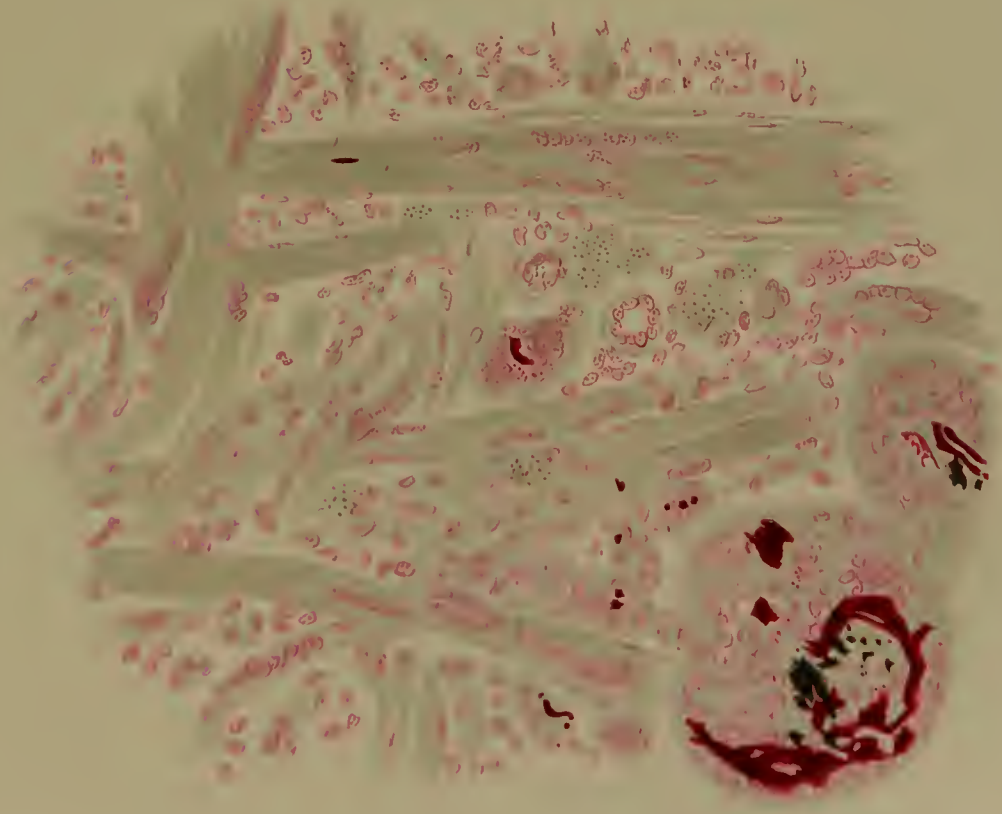

Nauwerck, Muskelregeneration

9.

10.

11

12.

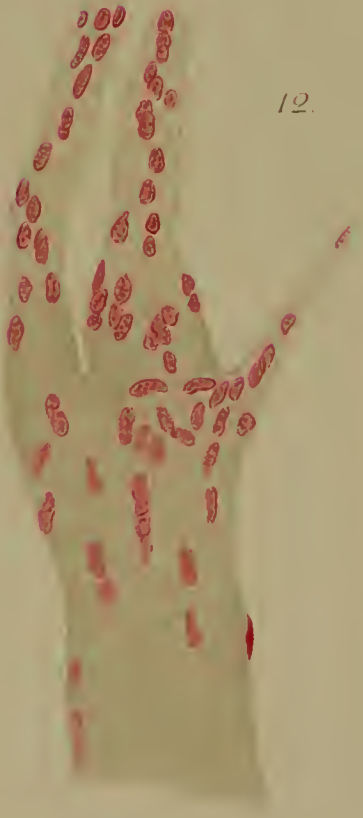

13.

Nauwerck, Muskelregeneration